One of earliest
uses of lithography
To illustrate medical text.

Digitized by the Internet Archive
in 2013

http://archive.org/details/dieembryologieun00velp

Die Embryologie

und

Ovologie des Menschen,

oder

beschreibende und iconographische Geschichte der Anatomie und Physiologie

des

menschlichen Eies;

von

A. A. L. M. Velpeau,

Arzt am Hospital *de la Pitié*, Mitglied der medicinischen Facultät von Paris, Professor der Anatomie, der Geburtshülfe und operativen Chirurgie, Ritter der Ehrenlegion; Mitglied der *Académie royale de Médecine*, der *Société médicale d'émulation de Paris*, der medicinischen Gesellschaften zu Tours, Louvain, Rio-Janeiro etc. etc.

Aus dem Französischen übersetzt

von

Dr. Carl Schwabe,

practischem Arzt und Geburtshelfer in Weimar.

Mit 15 lithographirten Tafeln.

Ilmenau, 1834.

Druck, Verlag und Lithographie von Bernhard Friedrich Voigt.

Cordell
Hist.
Coll.

Sr. Hochwohlgeboren

dem Herrn

Dr. J. Ch. Stark,

Grossherzogl. Sächs. Geh. Hofrathe und Leibarzte, ordentlichem öffentlichem Lehrer der Medicin, Mitgliede der Grossherzogl. Landesdirection für die Medicinal-Angelegenheiten, Physicus der Universität, Director des medicinisch-chirurgisch-klinischen Institutes, des Landkrankenhauses, der Irrenanstalt und der Hebammenschule zu Jena, Ritter des Kaiserl. Russ. St. Wladimir- und Grossherzogl. Sächs. Falken-Ordens

als Zeichen inniger Verehrung und hochachtungsvoller Ergebenheit

gewidmet

von

Dr. C. W. Schwabe.

Embryologie

und

Ovologie des Menschen.

---

der übrigen krankhaft verändert werden können, wodurch oft ein bedeutendes Missverhältniss der normalen Dimensionen veranlasst wird. 4) Der Embryo ist häufig schon mehrere Wochen, ja Monate, ehe der Abortus eintritt, abgestorben. 5) Jeder einzelne Theil des Fötus, z. B. Kopf, Extremitäten, Bauchbedeckungen u. f. f. kann früher absterben, als die übrigen. 6) Der Aufenthalt des Products der Zeugung in der Gebärmutter bedingt, wenn die organischen Gesetze nicht mehr auf ihn einwirken können, eine Menge bedeutendere Aenderungen seiner Structur. 7) Ebenso veranlassen bei Austreibung der Frucht die Zusammenziehung der Gebärmutter an sich oder der Druck gegen die umgebenden härtern Theile des Beckens häufig Verletzungen. 8) Oft bringen namentlich die flüssigen Theile nach Austreibung der Frucht durch ihre Reaction Aenderungen der Structur zu Wege. 9) Sehr auffallend ist die Einwirkung der Flüssigkeiten, deren man sich zur Aufbewahrung der Präparate bedient. 10) Eine Falte, eine falsche Lage, ein Druck mit dem Messer, ja selbst das Gewicht der Theile an und für sich kann zu Täuschungen veranlassen. 11) Das Auge reicht oft nicht hin, die zarten Theile genau aufzufassen, und die optischen Instrumente verleiten zu leicht zu Illusionen. 12) Die Zerbrechlichkeit und Weichheit der zu untersuchenden Theile erlaubt es nicht, sie zu befühlen und durch den Gebrauch der Finger dem Gesicht zu Hilfe zu kommen.

Wie leicht ist es also, sich zu täuschen! Ich habe leider selbst so oft dazu Gelegenheit gehabt, dass ich es für meine Pflicht hielt, diese Hindernisse besonders zu erwähnen und im Verlaufe des Werks darauf aufmerksam zu machen, wie oft selbst die berühmtesten Zergliederer sich geirrt haben. Diesen Weg musste ich um so eher einschlagen, da es auffallend ist, mit welchem Leichtsinn und Mangel aller Kritik in ältern, hieher gehörigen Schriften Irrthümer als Wahrheiten angepriesen werden. Besonders liegt es aber auch an der geringen Zahl der vorgenommenen Untersuchungen, zumal Jeder nach der Section eines oder mehrerer menschlichen Eier allgemein gültige und untrügliche Schlüsse ableiten zu können glaubte.

Leider zieht die falsche Erklärung eines Theils bei diesen Untersuchungen unvermeidliche Trugschlüsse im Allgemeinen nach sich; fehlt z. B. das Amnion, wie es oft der Fall ist, oder hält der Beobachter das Chorion dafür, oder das Chorion für die Allantois, die Caduca für das Chorion u. s. w., so mussten daraus die albernsten Erklärungen und Behauptungen, wie wir leider beim Nachlesen älterer Schriften sehen, hervorgehen. Desshalb habe ich die feste Ueberzeugung, dass, um zu etwas Positivem in der menschlichen Ovologie zu kommen, man von allem bis jetzt Beobachteten abstrahiren und, ohne irgend eine Autorität als untrüglich anzunehmen, so verfahren müsse, als sei zur Bearbeitung dieses Gegenstandes noch gar Nichts geschehen. Dabei habe ich die oben angeführten Hindernisse so viel immer möglich gemieden, und wenn ich mit derselben Freiheit von lebenden, wie von todten, von berühmten, wie von unbekannten Beobachtern rede, so bedenke der Leser, dass Widerspruch keine Beleidigung ist, und dass man die Meinung der trefflichsten Schriftsteller angreifen darf, ohne aufzuhören, ihnen die nöthige Achtung zu zollen.

Vorwort des Uebersetzers.

Die ausgezeichnete Aufnahme, die Velpeau's Schriften, namentlich seine chirurgische Anatomie, nicht allein in Frankreich, sondern auch in Deutschland fanden, lassen mich hoffen, dass auch vorliegendem Werke der verdiente Beifall werden wird. — Ohne auf Speculationen, Hypothesen und Analogien einzugehen, giebt uns Velpeau eine wahre, auf Autopsie begründete, Geschichte des menschlichen Eies; nur in den glücklichen Verhältnissen, in denen er lebt, ist diess möglich; denn im Verlauf weniger Jahre hatte er Gelegenheit, mehrere hundert Eier aus den drei ersten Monaten zu zergliedern. Alle bisherige Schriftsteller, im Gebiete der Ovologie, namentlich die deutschen, haben sich bei Beschreibung des menschlichen Eies nicht auf eigene Untersuchungen, sondern grösstentheils auf die Beobachtungen Anderer oder auf Analogien gestützt, und die, welche aus eigener Erfahrung sprachen, begnügten sich damit, wenige Eier zu untersuchen und ihre Structur als die normale anzunehmen; sie bedachten dabei nicht, dass der grösste Theil der Abortiv-Eier krankhaft umgeändert ist, und dass nur die vergleichende Untersuchung einer grossen Menge Eier die normale Bildung feststellen kann.

Seiler, dessen auch Velpeau rühmlichst gedenkt, ist zuerst von dem bis dahin allgemein betretenen Wege abgegangen; er giebt uns in seinem Werke nur eigene Beobachtungen; doch scheinen die beigefügten Zeichnungen nicht ganz der Natur zu entsprechen, da Velpeau selbst an den besten, die er auf Tafel 10. Fig. 4, 5, 6 und 8 hat abbilden lassen, Vieles mit Recht auszusetzen hat.

Bei der Bearbeitung habe ich mich möglichst kurz zu fassen gesucht und Vieles, namentlich die ziemlich langen Erörterungen einiger Streitfragen zwischen dem Verfasser

und Breschet ganz weggelassen, weil ich keinen reellen Nutzen für die Wissenschaft aus ihnen entspringen sah. Nur Weniges konnte ich zufügen, da Velpeau fast keine Quelle unbenutzt liess.

Möge diese Uebersetzung freundlich aufgenommen werden und dazu beitragen, eine Menge noch bestehender Irrthümer gänzlich zu verbannen; jedenfalls wird sie jedem unpartheiischen Richter als ein reinwissenschaftliches Werk erscheinen, welches geeignet ist, eine grosse Lücke in unserer medicinischen Literatur auszufüllen.

Einleitung.

Obgleich es seit Aristoteles bis auf Haller, und von W. Hunter bis auf unsere Zeitgenossen, gewiss nur wenig Anatomen, Physiologen und Naturforscher giebt, die sich nicht mit der anatomischen Structur und der Entwickelung des Eies beschäftigt haben, so ist doch gerade die Ovologie einer der Puncte in der organischen Natur, die noch im ungewissen Dunkel schweben. Die neuerlich bekannt gewordenen Arbeiten über diesen Gegenstand sind wirklich trefflich; leider hatten aber die Autoren nur eine geringe Menge menschlicher Eier zu untersuchen Gelegenheit, und die interessantesten Erklärungen folgerte man aus Beobachtungen an Thier-Eiern, wodurch mancher Irrthum veranlasst wurde. Um die Wahrheit zu erforschen, ist eine genaue Revision der bis jetzt bekannten Entdeckungen, bei der man jedoch bloss das menschliche Ei im Auge behalten muss, unumgänglich, und in dieser Absicht habe ich mich seit 1821 mit diesem Gegenstande vorzugsweise beschäftigt.

Das menschliche Ei besteht, wie das der übrigen Säugethiere, aus mehrern Häuten, dem Mutterkuchen, dem Nabelstrang, dem im Amnion enthaltenen Wasser und dem Embryo oder Fötus. Wenn man das Product der Zeugung im Anfange seiner Entwicklung bei der Frau eben so leicht, wie bei Thierweibchen, beobachten könnte, so würde man schon längst die Gesetze der Evolution des Embryo genau bestimmt haben; leider kann man die Untersuchung nur in spätern Perioden anstellen, und desshalb haben die meisten Physiologen angenommen, dass die Entwicklungsgeschichte des menschlichen Eies nur durch geringfügige Modificationen von der der Thiere abweiche. Besonders hat Dütrochet diese Analogie vertheidigt; seine Beobachtungen über die Häute des Fötus bei Thieren der verschiedensten Ordnungen veranlassten mich zur Zergliederung menschlicher Eier, um festzustellen, ob die Schlüsse, die Dütrochet aus der Analogie folgert, wirklich auf die menschliche Frucht anwendbar wären. Gar bald überzeugte ich mich vom Gegentheil; leider konnte ich aber durch Nachlesen der besten Autoren zu keiner Bestimmtheit gelangen, da ihre Aussprüche so widersprechend sind, und sie, trotz der Mahnungen eines Wrisberg, Osiander, Sömmering und Desormeaux ganz vergessen zu haben scheinen, dass der grössere Theil der in den drei ersten Monaten der Schwangerschaft abgehenden Eier mehr oder weniger durch pathologische Veränderungen umgestaltet ist, ja dass gerade hierin oft der Grund des Abortus liegt. Viele Physiologen haben überdem monströse für die natürliche, und umgekehrt die natürliche für monströse Bildung erklärt, woran ganz vorzüglich der Mangel an einer hinreichenden Menge anatomischer Zergliederungen Schuld ist, die um so nöthiger sind, weil die Theile zart sind und so leicht krankhaft verändert werden.

Da ich mich seit zehn Jahren mit dem Unterricht und Ausübung der Geburtshilfe ausschliesslich beschäftigt habe, so bin ich mit einer Menge Aerzten, Studirenden und Hebammen sowohl in Paris, als auf dem Lande bekannt worden, die mir alle mit rühmlichem Eifer die ihnen vorkommenden Eier zusendeten; ausserdem kam mir eine Stelle im *Hospital de perfectionnement*, die ich vier Jahre lang verwaltete, in dieser Beziehung sehr zu Statten. Kurz, ich hatte das Glück, nahe an 200 menschliche Eier aus der ersten Periode der Schwangerschaft (d. h. bis zur zwölften Woche) zergliedern zu können, von denen freilich manche nicht gut erhalten oder nicht normal gebildet waren. Mehrere Male habe ich Gelegenheit gehabt, Eier in der Gebärmutter selbst untersuchen zu können, kurz ich kann wohl, ohne unbescheiden zu sein, behaupten, dass kein Physiolog vor mir so viele und so genaue Zergliederungen anstellte. Dadurch glaube ich aber auch das Recht erlangt zu haben, mich mit Bestimmtheit gegen bis jetzt anerkannte Autoritäten zu äussern und hergebrachte Vorurtheile ohne Weiteres zu verwerfen. Ich erlaube mir, eine kritische Uebersicht über die Hauptwerke im Gebiete der Embryologie als Einleitung mitzutheilen, und hoffe, dass dieser polemische Theil nicht ohne Interesse und Nutzen für den Leser sein wird.

Das Studium der Ovologie ist in neuerer Zeit in Frankreich so vernachlässigt worden, dass trotz der vortrefflichen Abhandlungen eines Lobstein, Moreau [1]) und Beclord [2]), die Ansichten der meisten Aerzte aus den Zeiten Levret's und Baudelocque's zu stammen scheinen. Auch in Deutschland konnte man, trotz der mannichfachen Untersuchungen, zu keiner Gewissheit gelangen, und die Structur des Eies blieb stets ein streitiger Punct in der physiologischen Anatomie. Die Abhandlungen über die *decidua* nehmen den ersten Platz ein. Die Schriften Dütrochet's [3]) stehen, wegen seines Talents und der Treue seiner Beobachtungen, oben an. In dem eben erwähnten Aufsatze sagt er: „Das Ei des Schafs ist von aussen mit einer gefässlosen Membran (die *decidua Hunteri*) umgeben, die man für ein Analogon der *membrana albuminis* im Ei der Vögel und Reptilien halten muss.“ Die nähere Characteristik derselben, die hierauf folgt, beweist, wie Cuvier [4]) schon bemerkte, dass Dütrochet vom Chorion spricht und die eigentliche *decidua*, die bei den Wiederkäuern sehr undeutlich ausgebildet und fast flüssig ist, gar nicht gesehen hat. In einer spätern Abhandlung [5]) theilt er sehr richtige Ansichten über die *decidua* der fleischfressenden Thiere mit, begeht aber bei der Beschreibung des menschlichen Eies, die er daran knüpft, viele Fehler. Er beschreibt die *decidua uteri* als Chorion, die *membrane moyenne*, die er unter dem Chorion aufgefunden haben will, gehört zur *decidua reflexa*, und das Chorion hält er für das Amnion, von welchem jedoch in diesem Präparat nur einige Spuren vorhanden waren, die er nicht bemerkte. Fast dieselben Fehler begeht er bei der Beschreibung des zweiten Eies, die er gemeinschaftlich mit Breschet 1820 in dem *Bulletin de la Faculté de médecine, t.* 6. *p.* 474 herausgab. Er behauptet, dass die *decidua* ganz fehle, obgleich sie deutlich vorhanden war. Die beiden Appendices, von denen er spricht, sind Verlängerungen der *decidua* (*vid.* Taf. 10. Fig. 1. *c.*). Der Durchschnitt, den er Fig. 5. giebt (*vid.* Taf. 11. Fig. 4.), beweist, dass sein Exochorion die *decidua externa*, sein Endochorion aber die *decidua interna* ist. Der Raum zwischen beiden, den er *poche*

1) *Essai sur la disposition de la membrane caducque, sa formation et ses usages. Paris* 1814.
2) *Embryologie. Paris* 1820.
3) *Recherches sur les enveloppes du foetus. — Mém. de la soc. med. d'émul. t. VIII. p.* 54.
4) *Analyse des trav. de la sect. des sciences phys. de l'Instit.* 1815.
5) *Nouvelles Recherches sur l'oeuf etc. Mém. de la societ. med. d'émul. t. IX.*

ovo-urinaire nennt, ist die Höhle der *decidua*. Eben so wie in dem ersten Ei fehlte auch hier das Amnion und Dütrochet hält fälschlich das Chorion dafür.

Breschet [6]) glaubt mit Recht, dass schon die ältern Schriftsteller die *decidua* beobachtet haben, er geht aber zu weit, wenn er behauptet, dass Hunter sie nur genauer beschrieben hat, als seine Vorgänger. So wie er, bin auch ich überzeugt, dass Aretäus [7]), Aquapendente [8]), Harvey [9]), Ruysch [10]), die *decidua* zwar gesehen, aber eine eben so unbestimmte Idee von ihr hatten, als Arantius [11]), Noortwyck [12]) und Spiegel [13]), die er citirt. Hoboken [14]) und Rouhault [15]) beschreiben die *decidua* als Chorion, während sie das Chorion für die Allantois halten. Wiel [16]) verdient eben so wenig Glauben, als Albinus und Böhmer, auf die sich Breschet beruft.

Die kurze Beschreibung, welche Haller von ihr giebt, beweist, dass er sie nicht genau beobachtet hat und ihr Verhältniss zu den übrigen Häuten des Eies nicht kannte. Uebrigens ist es ganz natürlich, dass die Anatomen diese Membran, die die dickste von allen Eihüllen ist, beobachten mussten, und es fragt sich nur, ob irgend ein Schriftsteller vor Hunter [17]) ihre Structur erkannt und ihre Verhältnisse zu dem Ei so genau, wie er, beschrieben hat. Alle oben citirten Autoren erwähnen ihrer nur als zufälliges Erzeugniss, als pathologisches Product u. s. w., und selbst Danz [18]) und Siebold [19]) fügen der Beschreibung Hunter's nichts Neues hinzu. Die falschen Ansichten Oken's [20]) und Jörg's [21]) haben Bojanus [22]) und Carus [23]) hinreichend widerlegt.

Bei der Annahme, dass das ganze Ei und die Placenta von der *decidua* überzogen werden, beruft sich Breschet auf die Ansicht J. Hunter's [24]), nach welcher das Ei, wenn es sich in die Höhle der *decidua primitiva* gesenkt hat, mit einer zweiten zähen Hautlage, aus der die *decidua reflexa* entsteht, umgeben wird. Er führt auch die Beobachtung Home's [25]), der nahe am Hals der Gebärmutter mitten in einem Exudat coagulabler Lymphe ein Ei bei einer acht Tage schwangern Frau gefunden haben will, zur Unterstützung seiner Meinung an. Hunter [26a]) gesteht selbst, dass, wenn auch das Ei nicht wirklich krank, es doch nicht das Product einer normalen Conception war. Home's Beobachtung aber hat, wie ich Abschnitt II, Capitel I, §. 2. zeigen werde, nicht den geringsten Werth, und der Körper von Gestalt eines Gerstenkorns, den er hat abbilden lassen, ist kein Ei. Osiander [26b]) nimmt drei Blätter der *decidua* an und

---

6) *Etudes anatomiques, physiologiques et pathologiques sur l'oeuf humain. — Mém. de l'Academie roy. de méd. t. II. Paris* 1833. in 4, *figures.*
7) *De causis et sign. Morb. Lib.* 4. *cap.* 2.
8) *Oper. omn. Albin, cap.* 1. *p.* 37.
9) *De generatione animalium.*
10) *Thesaurus anat. cap. IV. V.*
11) *De hum. foet. cap.* 10. *p.* 67.
12) *Uteri hum. grav., pars secunda.*
13) *De form. foetu. cap.* 5. *p.* 4.
14) *Anat. secund. hum.* 1669. in 8.
15) *Acad. des Sc.,* 1714. *p.* 120. 183 in 12.
16) *Obs. rar. t.* 2. *p.* 561.
17) *Of the human graviduter., by W. Hunter,* 1774.
18) Grundriss der Anatomie des Fötus. 1792—1793. 2 v. in 8vo.
19) Handb. der Entbindungskunde. T. 1. p. 204.
20) Isis, 1821.
21) Handb. der Entbindungskunde, §. 76.
22) Isis, 1821.
23) Gynäcologie, Theil II.
24) *On the struct. of the placenta, p.* 163.
25) *Phil. Trans.,* 1817. *p.* 252—262.
26) *Trans. of a Soc. for the imp. of med, and dh. Knowledge, vol. XI. p.* 63. 1800.
26b) *Epigram. etc. p.* 14. *Et de causa insertion placent. Goetting.* 1792.

behauptet, dass die *crassa* und *cribrosa* zu dem Ei gehören, nicht aber von der Gebärmutter erzeugt werden; offenbar hat er kein normales Ei untersucht. So irrt sich auch Bojanus, wenn er glaubt, dass die *decidua* aus zelligen Lagen bestehe und an der Stelle, wo sich die Muttertrompeten befinden, geöffnet sei. Darin, dass sich die *decidua* zu dem Ei, wie die seröse Membran des Herzbeutels zu dem Herzen verhält, stimmt Bojanus mit Krummacher [27]), Moreau [28]), Gardien [29]) und mir [30]) überein. Eigenthümlich ist die Ansicht Bojanus, dass eine der *decidua* ähnliche Membran sich zwischen der Placenta und der Gebärmutter befindet. Carus ist ganz derselben Meinung, wie Hunter, nur glaubt er, dass die *decidua* während der Schwangerschaft ganz verschwinde, und dass zwischen dem Chorion und der *decidua reflexa* ein leerer Raum vorhanden sei. Wenn Breschet, nachdem er der Arbeit Meckel's über die *decidua* erwähnt hat, behauptet, dass Beclard [31]) nichts als eine Uebersetzung derselben geliefert habe, so thut er ihm offenbar Unrecht. Ich halte Beclard's Beschreibung der *decidua* für eine der besten und deutlichsten, die wir haben. Samuel [32]) erwähnt der *decidua* nur im Vorübergehen; Cuvier [33]) will sie nur bei Thieren beobachtet haben. Seiler [34]) hält ihre Existenz nicht für erwiesen. Maygrier [35]) erklärt, keine deutliche Vorstellung von ihrer Lage zu haben. Capuron [36]) beschreibt sie nach Hunter. Burns [37]) schildert sie sehr oberflächlich. Pockels [38]) theilt die Ansicht Chanssier's, und Baer [39]) hält sie mit Oken für eine Exfoliation der Gebärmutter. Burdach [40]) hat alle Meinungen über dieselben sehr fleissig gesammelt, scheint aber nur sehr wenige Untersuchungen selbst unternommen zu haben.

Die Arbeit Bock's [41]), die er unter der Leitung des Professor Müller unternahm, stimmt mit dem Resultate meiner Untersuchungen über die *decidua* ganz überein. Die Figuren 1 und 2 beweisen noch besser, als seine Worte, dass das Ei an der Stelle, wo es mit der Gebärmutter in Berührung tritt, nicht von der *decidua* überzogen wird, und dass sie, nach Fig. 2 und 3, sich ziemlich weit in den Gebärmutterhals fortsetzt. Die Figuren 2 und 4 geben dieselbe Ansicht von der Höhle der *decidua* und von der *reflexa*, wie die meinigen, und sie rechtfertigen meine Ansicht um so mehr, als das Ei, welches Bock beschreibt, aus einer sehr frühen Periode der Schwangerschaft, nämlich aus dem ersten Monat, herrührte. Alles fand sich im normalen Zustande, obgleich der Embryo, der im Verhältniss zur *decidua* etwas zu klein war, wahrscheinlich eine, vielleicht auch zwei Wochen vor dem Abortus zu leben aufhörte, woran mir die zu grosse Ausbreitung der *decidua*, die den Raum, durch welchen das Chorion mit der Gebärmutter in Verbindung steht, beschränkte, Schuld zu sein scheint. Bock glaubt mit Tittmann und Carus, dass die *decidua* nicht drei Oeffnungen hat, wie Hunter und neuer-

---

27) In Schlegel, Theil I. p. 486.
28) *Thèse. No.* 186. *Paris* 1814.
29) *Accouch. t. II. p.* 148.
30) *Tocologie, T.* 1. *p.* 232.
31) *Thèse, No.* 265. *Paris* 1820. *p.* 20.
32) *De Ovos. mammal. struct.* 1816.
33) *Mém. du Mus. t. III. p.* 16 u. 108.
34) Med. Encycl. von Pierer; Art. Ei t. II. p. 459.
35) *Art des Accouch.* 1817.
36) *Cours d'Accouch.* 1828.
37) *On midwifery, p.* 148. 3. *Edit.* 1814.
38) Isis, December 1825.
39) *De Ovi mammal. et hom.* 1828.
40) Physiologie. Leipzig 1828. t. II.
41) *Dissert. de membran. decid. Hunteri etc. Bonnae* 1831.

lich Wagner [42]) annehmen, sondern nur am Hals der Gebärmutter geöffnet ist; auch nimmt er nach den Injectionen des Professor van der Kolk in Utrecht mit Lobstein und Burdach Arterien, Venen und lymphatische Gefässe in der *decidua* an. Das was Bock von der Entstehung der *decidua reflexa* sagt, gründet er nicht auf eigene Erfahrungen, sondern auf die Aussagen früherer Schriftsteller, die ich theils schon widerlegt habe, theils später widerlegen werde.

Das Werk des Dr. Seiler [43]) ist eines der wichtigsten im Gebiete der Ovologie. Er hat die dazu gehörigen Kupfertafeln der Versammlung der Naturforscher im Jahr 1832 und dann Rudolphi und Tiedemann besonders vorgelegt. Er giebt uns, da er Gelegenheit hatte, das Ei dreissig Mal in der Gebärmutterhöhle selbst zu untersuchen, nur eigne Beobachtungen; dennoch ist keine seiner Abbildungen ganz der Natur getreu. Die vier besten Zeichnungen habe ich auf Tafel 10. Fig. 4, 5, 6, 8 copiren lassen. Auch Seiler verwechselt, wie Baer und Oken, die *decidua externa* mit der *membrana interna uteri.*

In England hat man sich seit der beiden Hunter nicht viel mit der Embryologie beschäftigt. Die Abhandlung Demnanns [44]) steht weit unter der Hunter'schen; die neueren von Lee [45]), Radford [46]) und Burns [47]) sind sehr interessant.

Lee scheint sich sehr eifrig mit dem Studium der Ovologie zu beschäftigen; es erschienen von ihm in einem Jahre zwei Abhandlungen; er bestätigt meine Ansicht über die Verbindung der Placenta und der Gebärmutter, verwirft aber zum Theil meine Beobachtungen über die *decidua.* Dasselbe thut auch Radford. Ich glaube beinahe, dass beide Autoren die *membrana interna* des Gebärmuttergrundes für die *decidua uteri* angesehen haben, und in denselben Irrthum sind wahrscheinlich Hunter, Carus, Seiler, Burns und viele Andere, die für die Vitalität, die Organisation und die regelmässige Textur der *decidua* sprechen, verfallen. Nach Lee bildet sich die Placenta zwischen dem Chorion und der *decidua vera,* d. h. zwischen der *decidua reflexa* oder dem Chorion und dem innern Ueberzug der Gebärmutter. In einer andern Abhandlung, die er auf die Untersuchung von sechs noch in der Gebärmutter liegenden Eiern stützt, behauptet er, dass die *decidua* so fest mit dem Mutterkuchen zusammenhänge, dass man sie, ohne sie zu zerreissen, nicht abtrennen könne; dass kein Gefäss der Gebärmutter in den Mutterkuchen einmündet, und dass die grossen Höhlen, die man an der innern Fläche der Gebärmutter wahrnimmt, durch die dazwischen liegende *decidua* verschlossen sind.

Die erste Figur der dritten Tafel, in Radford's Abhandlung, beweis't deutlich, dass auch er von einer falschen Annahme ausging; die mit AAA bezeichnete Membran, die mit einem schönen Gefässnetz versehen war und die er als *decidua uteri* bezeichnet, ist nichts anders, als die *membrana interna uteri;* die Fläche B, B ist die freie Oberfläche des Parenchyma der Gebärmutter. Auch er nimmt keine Oeffnung in der *decidua* an und versichert, dass keine Arterie von der Gebärmutter in die Placenta übergeht und dass die *decidua* sich ganz wie die *arachnoidea* verhält. Burn's Aufsatz in der *Med. Gazette of Lond. Vol.* 2. *p.* 503. beschäftigt sich bloss mit der Placenta.

---

42) *Archiv. de Meckel*, 1831. *n.* 1. *p.* 65.
43) Die Gebärmutter und das Ei des Menschen. Dresden 1832.
44) *Engrav. on generat. of some anim., etc. Lond.* 1787 *et* 1815.
45) *Double uterus. — struct. of the hum. ovum, etc. Méd. ch. Trans.*, 1832, *vol.* 17.
46) *On the structure of the human placenta. Manchester* 1832.
47) *Méd. Gazette; vol.* 2, *p.* 399—503 *et* 647.

Synonyme der *membrana decidua.*

A. *Decidua uteri.*

Decidua. — Hunter.
Decidua externa. — Sandiford.
Tunica exterior ovi. — Haller.
Caduca crassa. — Mayer.
Membrana mucosa. — Osiander.
— *caduca.* — Danz.
— *cribrosa.* — Nach Mehreren.
— *ovi materna.* — Meckel.
Epichorion. — Chaussier.
Membrane de connexion. — Demnann.
Epione. — Dütrochet.
Nidamentum. — Burdach.
Périone. — Breschet.
Membrane anhiste. — Velpeau.

B. *Decidua reflexa.*

Reflexa. — Hunter.
Membr. retiformis. — Hoboken.
Involucrum membranaceum. — Albinus.
Membr. filamentosa. — Röderer.
— *adventitia.* — Blumenbach.
— *crassa.* — Osiander.
— *réticulée.* — Rouhault.
— *villosa.* — Burton.
Couches adventives. — De Blainville.

Embryologie
oder
die Lehre vom menschlichen Ei.

Erster Abschnitt.
Von den Häuten, den Bläschen, dem Mutterkuchen und dem Nabelstrang.

Erstes Capitel.
Von den Häuten.

Das menschliche Ei besteht aus drei Häuten: der *membrana decidua*, dem *chorion* und dem *amnion*.

§. 1.
Von der hinfälligen Haut (*membrana decidua*).

1) Geschichtliches. Die hinfällige Haut (*membrana decidua, cellulosa, sinuosa, spongiosa*) zeigt sich in allen Epochen der Schwangerschaft so deutlich, dafs es höchst auffallend ist, wie die ältern Anatomen bei genauern Untersuchungen der Nachgeburt sie ganz unerwähnt lassen, oder doch nur höchst unbestimmt und undeutlich beschreiben konnten. Aretäus[1]), bei dem Einige eine Beschreibung derselben zu finden meinen, spricht sich so darüber aus, dass man offenbar sieht, er habe sie gar nicht gekannt. H. Fabricius[2]) erwähnt einer Lage weissen, schleimigen oder fetten Fleisches und gibt eine Abbildung davon; sowohl die Beschreibung als auch die Zeichnung lassen fast glauben, dass er selbst nie ein menschliches Ei gesehen hat. Eben so unklar ist C. Fallopius[3]), der von einer fleischigen und klebrigen Masse, die mit der Gebärmutter zusammenhängt, spricht. Noch oberflächlicher scheint Spigel[4]), der das Chorion als eine dicke, weissliche Membran bezeichnet, seine Untersuchungen angestellt zu haben. Rouhault und Litre[5]), so wie auch Hoboken[6]) haben die *decidua* deutlich gesehen, aber für das Chorion gehalten. Haller[7]) sagt: das Ei sei in eine weiche, poröse Haut gewickelt; dessenungeachtet nimmt er nur zwei Häute des Eies an. Needham[8]), Diemerbrök[9]), Noortwyk[10]) halten die *caduca* für das Chorion. Arantius erwähnt ihrer gar nicht; Harvey spricht wohl von einer schleimigen Materie, die bei einigen Thieren sich vorfindet, erwähnt ihrer aber nicht beim Menschen. Böhmer hält die *decidua* sogar für eine krankhafte Ausschwitzung.

1) *De caussis et signis morborum, J. P. Crasso. Patavino, interpr. Lib. IV. cap.* 11. *p.* 72.
2) *De formato foetu, cap.* 1. *p.* 37. *Patav.* 1604.
3) *Observ. anat. p.* 124. 207.
4) *De formato foetu.*
5) *Mémoires de l'academie roy. des sciences. Paris,* 1714. (12.) *p.* 120. 183.
6) *Anatomia secundin. homin.*
7) *Element. physiol. Lausann. p.* 17.
8) *De formato foetu.*
9) *Anatomie du corps humain. t.* 2. *p.* 464.
10) *Uteri humani gravidi anatome et historia. Lugd. Batav.* 1743.

Die erste genaueste Beschreibung danken wir zuverlässig W. Hunter; später haben Krummacher[11]), J. Hunter[12]), Blumenbach, Saudifort, Wrisberg[13]), Lobstein, Chaussier[14]), Bojanus, Carus und viele Andere Arbeiten über diesen Gegenstand geliefert. Die Meinungen theilten sich bald; es gab Anhänger W. Hunter's und Gegner desselben, und die Ansichten wurden so verschieden, dass fast jeder Schriftsteller einer andern huldigte. Durch meine fortwährenden Forschungen glaubte ich im Jahre 1824 endlich dahin gekommen zu sein, die verschiedenen Meinungen vereinigen und durch Thatsachen beseitigen zu können. Mehrere der ausgezeichnetsten Physiologen schlossen sich meiner Idee an, während Dugès[15]) und Dütrochet gegen mich stimmten und letzterer[16]) sogar so weit ging, die *decidua* für ein chimärisches Gebilde zu erklären. Carus, einer der vorzüglichsten Geburtshelfer Deutschlands, hat in mancher Hinsicht, obgleich er im Wesentlichen meiner Meinung ist, so fremdartige Ideen von der *decidua*, dass ich fast vermuthen muss, er habe sie in den beiden ersten Monaten der Schwangerschaft nie im normalen Zustande gesehen. Oken, Baer und Raspail sind treue Anhänger W. Hunter's. Burdach scheint seine Beobachtungen zum grössten Theil an Thieren vorgenommen zu haben.

2) Beschreibung der hinfälligen Haut. Die Schwängerung bringt in der Gebärmutter eine specifische Reizung hervor, deren Folge die Aushauchung einer coagulablen Lymphe ist, die sich in eine dünne Haut umwandelt und eine Cystis, welche mit einer durchsichtigen, hellroth gefärbten Flüssigkeit gefüllt ist, bildet. Sie ist blasenförmig ausgedehnt und steht in allen Punkten mit der innern Wand der Gebärmutter in genauer Berührung; oft erstreckt sie sich auch bis in die Mündungen der Fallopischen Trompeten und den obern Theil des Gebärmutterhalses als festes häutiges Band. Es ist in ihr im normalen Zustande durchaus keine Oeffnung aufzufinden, wie W. Hunter und nach ihm Bojanus und Lee behauptet haben.

Wenn das befruchtete Ei durch die Trompeten bis in die Gebärmutter gelangt ist, gleitet es zwischen die hinfällige Haut und die innere Wand der Gebärmutter, wo es sich festsetzt. Von nun an besteht die hinfällige Haut aus zwei Theilen, einem sehr grossen, der die ganze innere Fläche der Gebärmutter, die Stelle ausgenommen, wo sich das Ei befindet, auskleidet; und einem andern kleinern, der durch das Ei zurückgedrängt, sich um dasselbe herumschlägt. Ersteres ist die eigentliche oder äussere hinfällige Haut (*decidua uterina, vera, externa*), letzteres die zurückgeschlagene, innere (*decidua reflexa, interna*); Owen und Lee nennen diese auch *decidua ovi*, passender ist wohl *epichorion*. Mit dem Wachsen der Gebärmutter nimmt auch die *decidua externa* an Ausdehnung zu, während die *decidua interna* sich hierbei ganz nach dem Grösserwerden des Eies richtet.

Die *decidua externa* bleibt bis zum Ende der Schwangerschaft, zumal in der Gegend des Mutterkuchens, ziemlich dick, die *interna* dagegen wird im Verlaufe der Schwangerschaft immer dünner, so dass sie oft am Ende derselben eine äusserst zarte Membran bildet. Gegen den dritten oder vierten Monat berühren sich beide Häute und bleiben von nun an mehr oder weniger innig an einander gebunden, ohne jedoch je gänzlich zu verschmelzen, wie Hunter und seine Anhänger versichern. Lee, welcher

---

11) *Observ. anat. circa velam. ovi.*
12) *On the placenta. London*, 1792.
13) *De structura ori et secundinar.*
14) *Lettre à Mad. Boivin sur la structure de l'uterus.*
15) *Manuel obstetrique. Paris*, 1824.
16) *Mémoire de la societ. médic. d'émul. t. IX.*

behauptet, dass beide Häute nach dem vierten Monat nicht mehr von einander getrennt werden könnten, hat wahrscheinlich die convexe Lage, welche auf dem Chorion fest sitzen bleibt, wenn man die *decidua externa* davon getrennt hat, nicht berücksichtigt und gleich Anfangs den Fehler begangen, sie mit der *membrana interna uteri* zu verwechseln. Die ganze *decidua* verhält sich also zum Ei, wie die *pleura* zu den Lungen, und die seröse Haut des Herzbeutels zu dem Herzen.

Die äussere, ungleiche und poröse Seite der *decidua*, die nach aussen mit der innern Wand der Gebärmutter in Verbindung steht, nach innen aber sich um das Chorion bis an den Rand des Mutterkuchens umschlägt, verlängert sich nur theil- oder ausnahmsweise bis in die schwammige Substanz der Placenta. Mit den Wänden der Gebärmutter steht sie durch schleimige und zarte Filamente, die weder Nerven noch Blutgefäfse enthalten, in so loser Verbindung, dass der Griff des Scalpells sich leicht und ohne irgend etwas zu verletzen, dazwischen schieben lässt. Die Vereinigung mit dem Chorion und der Placenta ist um so fester, je weiter die Schwangerschaft vorgeschritten ist. Bis zur vierten oder sechsten Woche kann man das Ei ganz leicht aus der Vertiefung der *decidua*, in der es liegt, entfernen, später stehen beide Theile durch so viele Filamente in Verbindung, dass dies ohne Verletzung einer der zunächst liegenden Membranen nicht möglich ist.

Die innere Fläche, die mit der oben erwähnten Flüssigkeit in Berührung steht, ist glatt und mit einem äusserst feinen Häutchen gleichsam überzogen. Verschwindet nun die Flüssigkeit, so tritt die *decidua reflexa* mit der *externa* in Berührung und überzieht ihre innere Fläche. Das in der *decidua* enthaltene Liquidum ist oft wasserhell, gewöhnlich aber röthlich, es lässt sich in Faden ziehen und gleicht dem Eiweiss.

Da wo die *decidua* sich um das Ei herumschlägt, bildet sie einen von den Rudimenten des Mutterkuchens Anfangs deutlich geschiedenen Ring, der später aber, wo sie mit der Circumferenz desselben verschmilzt, gänzlich schwindet. Dieser Ring erscheint zuerst als einfache Falte, deren Ränder nach und nach anschwellen und sich endlich auf eine mehr oder weniger in die Augen fallende Weise über die Peripherie der Placenta erheben, ja sie auch wohl in seltnern Fällen bedecken. Deshalb hielten auch mehrere Physiologen die Placenta für einen Theil der *decidua*, welcher durch einen eigenthümlichen Process dazu umgeändert worden wäre. Die obige Thatsache scheint den meisten Beobachtern dunkel geblieben zu sein und viele Zweifel veranlasst zu haben. Hunter[17]), Wrisberg[18]), Krummacher[19]), Blumenbach[20]), Stein[21]), Lobstein[22]), Meckel[23]) u. A. sind zwar der Meinung, dass die *decidua* aus zwei Lamellen bestehe, glauben aber doch, dass die Placenta, nur nachdem sie diese beiden Platten durchbohrt habe, sich an die Wand des Uterus festsetzen könne. Darin liegt offenbar ein Widerspruch, denn wenn das Ei bei seinem Austritte aus der Fallopischen Trompete durch eine der Oeffnungen, die Hunter, Wrisberg, Blumenbach u. A. gesehen haben wollen, in die *decidua* träte, so begreift man nicht, wozu und wie sich die beiden Lamellen dieser Haut bilden. J. Hunter[24]) glaubt, die Höhle der Gebärmutter sei anfänglich mit Lymphe oder coagulirten Albumen gefüllt, das Ei gelange nun

17) *The human gravid uterus. Birmingham*, 1774.
18) *De structura ovi in comment. med. phys.* 1800. *t.* 1. *p.* 312.
19) *Observ. circ. velam. ovi, Schlegel thes. t. I. p.* 486.
20) *Instit. physiol.*
21) Geburtshilfe. Th. 1.
22) *Nutrit. du foetus. Strasbourg*, 1802.
23) Handbuch der Anatomie. Th. 3. S. 748.
24) *On the structure of placenta.*

aus dem Eierstocke dahin, senke sich in diese Masse hinein und hülle sich gleichsam in dieselbe, während die Villositäten des Chorion mit ihr verschmelzen und so die Placenta bildeten. Burns[25]) vertheidigt eine ähnliche Theorie; alle aber vereinigen sich darin, dass sie von der Fixirung des Eies in der Gebärmutter an annehmen, die äussere Oberfläche der Placenta werde von einer Lamelle der *decidua* überzogen. Dasselbe glauben Lee[26]) und Radford[27]), die sich alle Mühe geben, W. Hunter's Ansichten zu vertheidigen. Die flockige Haut ist nicht, wie man fälschlich angenommen hat, auf eine grössere oder kleinere Stelle der Peripherie des Chorion beschränkt, sondern das Ei ist damit von allen Seiten bedeckt. Würde um das Ei von der *decidua* genau eingeschlossen, so könnte sich die Placenta eben so leicht an der einen, als an der andern Stelle bilden, ja wohl gar das ganze Ei umgeben; öfter müsste sie sich wenigstens am Halse der Gebärmutter, seltener im Grunde derselben ansetzen; die Erfahrung beweist gerade das Gegentheil. Um obiger Theorie einige Wahrscheinlichkeit zu geben, müsste man annehmen, dass die blasenförmige Ausdehnung der *decidua* erst nach dem Austritte des Eies aus den Fallopischen Trompeten entstände, dann sich mehr und mehr verbreitete, um nach und nach wieder zu verschwinden. Dem widerspricht die Erfahrung geradezu, denn die Ausdehnung der von der *decidua* gebildeten Cavität ist um so grösser, je weniger weit die Schwangerschaft vorgeschritten ist; sie hat oft schon 2 Zoll im Durchmesser, wenn das Ei an ihrer innern Fläche eine Erhöhung von kaum 6 bis 8 Linien bildet. Ausserdem müsste sich auch die Gebärmutter in einem enormen Verhältnisse in Beziehung auf das befruchtete Ei in dem ersten Monate der Schwangerschaft ausdehnen, während später das Gegentheil Statt finden müsste. Wäre die Cavität der Gebärmutter mit einer gleichförmigen geronnenen Masse und nicht mit einem wirklichen Wasserbläschen bei dem Eintritte des Eies in dieselbe gefüllt, so könnte sich die *decidua* auch später nie blasenförmig ausdehnen und eine wässerige Feuchtigkeit enthalten, und doch sind diese beiden letztern Erscheinungen ganz constant, wie die genauesten Untersuchungen beweisen. Einige Physiologen haben dagegen den Einwurf gemacht, dass man vorzüglich in den ersten Wochen bei abgegangenen Eiern die Demarcationslinie zwischen der *decidua* und Placenta nicht wahrnehmen könne, und dass die ganze Oberfläche des Eies mit einer gleichförmigen Haut, die sich in nichts von der *decidua* unterscheide, überzogen sei. Auch ich habe das öfters, zumal vor der sechsten Woche, bemerkt, begreife aber nicht, wie man sich dieses Factums als Beweis gegen meine Behauptung bedienen kann. Es ist ganz natürlich, dass man bei Abortus die *decidua* selten in ihrem natürlichen Zustande findet; gewöhnlich ist die *decidua externa* in mehrere Stücke gerissen und von ausgetretenem Blute gefärbt; man bemerkt fibröse Concretionen an ihr, und es gehört eine gewisse Uebung dazu, die Eigenschaften, von denen ich oben redete, obgleich sie wirklich da sind, aufzufinden. Man bedenke aber dabei, dass die Ursachen, die den Abortus veranlassen, das Ei oft schon mehrere Tage, ehe es wirklich abgeht, von der Substanz der Gebärmutter, mit der es so innig verbunden war, trennen, und dass die nach der Gebärmutter hingekehrte Seite des Eies deshalb oft mit einer Lage geronnener Lymphe bedeckt wird, die in gewisser Hinsicht der *decidua* ähnlich werden kann. Ausserdem kann sich die *decidua externa*, da sie zerreisst, leicht umstülpen, wodurch ihre äussere zur innern, oder ihre innere Fläche zur äussern wird; man nimmt dann nur eine Platte derselben wahr und sie zeigt sich unter ihrer primitiven Form, jedoch mit dem

25) *Principles of Midwifery*, 1814. *p.* 148.
26) *Med. Gazette of London. II. p.* 399.
27) *On the human placenta, p.* 10.

Unterschiede, dass ihre glatte Seite nach aussen, ihre poröse aber nach innen gerichtet ist und mit dem befruchteten Ei in unmittelbarer Berührung steht. Eben so leicht kann man sich täuschen, wenn ein Lappen der zerrissenen *decidua externa* sich über die Rudimente der Placenta schlägt und an diese anklebt, die übrigen Stücke derselben aber in der Gebärmutter zurückbleiben oder auf der Oberfläche des ausgetriebenen Eies liegen. Ausserdem bedenke man aber auch, dass durch den krankhaften Prozess, der den Abortus veranlasst, das Ei mannichfach alterirt werden kann; denn wollte man die dicke Lage, die sich gewöhnlich über dasselbe hinzieht, für normal halten, so würde ja dadurch der Zusammenhang zwischen Ei und Gebärmutter geradezu aufgehoben, was ganz unstatthaft ist und allen Beobachtungen geradezu widerspricht. Chaussier's Behauptung bedarf eigentlich keiner Widerlegung, doch sei es mir erlaubt, einige Beispiele, die das Gegentheil beweisen, anzuführen. So fand ich bei einer Frau, die in der fünften Woche ihrer Schwangerschaft starb, die Höhle der Gebärmutter durch eine Wasserblase von der Grösse eines Hühnereies ausgefüllt, welche eine röthlich gefärbte, durchsichtige Flüssigkeit enthielt, und in die das befruchtete Ei sich zur Hälfte eingedrückt hatte, während sich die andere Hälfte desselben noch in der Mündung der Fallopischen Trompete befand. Der Uterus einer in der sechsten bis siebenten Woche ihrer Schwangerschaft verstorbenen Frau bot dieselben Erscheinungen dar, nur correspondirte die Einwärtsbiegung der *decidua* nicht mit der Oeffnung der Trompete, sondern mehr mit dem Grunde der Gebärmutter, an welchen sich das Ei schon durch zarte Fasern befestigt hatte. Zwanzig Mal hat sich diese Bildung bei Eiern, die am 25sten, 30sten, 40sten und 50sten Tage nach der Empfängniss ausgestossen wurden, mir bestätigt. Chaussier's Behauptung verliert um so eher allen Glauben, da er nicht bestimmt sagt, dass das Ei, welches er untersuchte, unverletzt war, und da er aus einer Beobachtung allgemein gültige Schlüsse zieht.

3) Structur. Ruysch[28]), Haller[29]), die beiden Hunter, Lobstein, kurz alle ältern Autoren, die speciell über die *decidua* sprechen, ja sogar auch einige neuere, wie Lee[30]), Radford[31]), Burns[32]), Breschet[33]), Seiler behaupten, in der *decidua* Blutgefässe und zwar in grosser Anzahl gefunden zu haben und zählen sie deshalb zu den organischen Gebilden, zu denen sie aber meiner Meinung nach in keiner Epoche der Schwangerschaft gezählt werden kann und darf. Deshalb ist sie keineswegs ein roher Stoff, und wenn ich des Wortes unorganisch zu ihrer Bezeichnung mich bediene, so geschieht es blos, weil ich kein besseres dafür finde. Sie hat ihre *vita propria*, um mit Blumenbach zu reden, ebenso wie die Knorpel, das Email der Zähne, der Schleim und die organischen Flüssigkeiten; ihre Erzeugung und Ernährung findet aber auf eine andere Art Statt, als in den übrigen permanenten Häuten des Körpers; sie steht weder mit der Gebärmutter, noch mit dem Chorion, die sie während der ganzen Schwangerschaft trennt, in genauer Verbindung, kurz sie ist von beiden ganz unabhängig. Nur ausnahmsweise und in Folge einer Abweichung von ihrem eigentlichen Zwecke verschmilzt sie mit der einen oder dem andern, und nimmt dann die charakteristischen Zeichen einer wirklich organischen Membran an.

---

28) *Thes. IV. V.*
29) *Physiolog. tom. 8.*
30) *On the structure of human ovum.* 1832.
31) *On the structure of human placenta.* 1832.
32) *Lond. med. Gaz. t. 2.*
33) *Mém. de l'acad. roy. de méd. t. 2.*

Leider nimmt man fast allgemein mit J. Hunter und Blumenbach an, dass sowohl die Entstehung der *decidua*, als auch ihre Functionen ganz denen der durch Entzündung gebildeten Pseudomembranen analog seien. Die Thätigkeit aber, die durch den fruchtbaren Beischlaf im Uterus hervorgerufen wird, ist von einer entzündlichen Reizung sehr verschieden. Das ergossene Fluidum ist der plastischen Lymphe bei Entzündungen durchaus nicht ähnlich, denn statt von weisser, gelblicher oder graulicher Farbe, sehr zähe und compact zu sein, ist es röthlich, und ob es sich gleich in Fäden ziehen lässt, durchaus nicht zähe, sondern leicht zerreisslich. Es scheint aus Gelatine, Schleim und Farbestoff zu bestehen. Die Pseudomembranen bleiben höchst selten mit den entzündeten Oberflächen, die sie hervorbrachten, längere Zeit in Berührung, ohne mit ihnen zu verwachsen und zu wirklichen organischen Gebilden zu werden. Die Verbindung der Gebärmutter mit der *decidua* dagegen bleibt vom Anfange der Schwangerschaft bis zum Ende derselben ganz dieselbe, und ihre Organisation ist sich beständig gleich. Am Ende des zweiten Monats ist die *decidua* weich, geschmeidig, spongiös und sehr elastisch, sie liegt nahe an dem Uterus und steht mit dem Chorion blos durch die Flocken desselben, welche das Ei gewöhnlich bedecken, in so loser Verbindung, dass man beide leicht trennen kann. Gefässe erhält sie durchaus nicht von ihr, denn die Stelle, wo sich beide berühren, wird sogar atrophisch. In den letzten Monaten der Schwangerschaft ist sie noch eben so weich und elastisch, sie hat dieselbe röthliche graue Farbe, und ihre Verbindung mit der Gebärmutter ist nicht fester als anfangs. Die einzige wahrnehmbare Veränderung an ihr ist die, dass durch die bedeutende Ausdehnung ihre innere Lamelle sich sehr verdünnt hat. Ihre Structur bleibt beständig dieselbe. Sie ist mir mit einem Worte vom Beginn der Schwangerschaft bis zu ihrem Abgange bei der Geburt nie anders erschienen, als eine einfache Concretion, als ein häutiges Gebilde ohne regelmässige Textur. Manchmal habe ich röthliche, sternförmige Flecken, auch wohl Blutstreifen wahrgenommen, die man bei oberflächlicher Untersuchung wohl für Blutgefässe hätte halten können; ja man findet in seltenen Fällen auch wohl an der innern Fläche ein feines Gewebe, das einer cellulösen Lamelle sehr ähnlich ist, oder noch häufiger scheint ihr Gewebe aus neben einander liegenden oder sich kreuzenden Fibern zu bestehen; aber die Flocken, die Blutstreifen, die cellulöse Lamelle beweisen die Gegenwart von Gefässen eben so wenig, als die Concretionen beim Croup oder die polypösen Massen im Herzen, und die fibrösen Streifen sprechen so wenig für eine organische Textur, als einfache, rein fibröse Stricke. Würde nicht die *decidua*, wenn sie ein organisches Gebilde wäre und wirklich Blutgefässe besässe, mit dem Chorion oder der innern Wand der Gebärmutter, an welche sie sich 9 Monate lang so genau anschmiegt, endlich verwachsen? Auch die Annahme, die *decidua* erhalte durch die Placenta erst Vitalität, ist ganz ungegründet, da sie viel früher gebildet ist, als diese; auch kann man sie sowohl von dieser, als auch vom Ei selbst bis zum dritten Monat der Schwangerschaft abtrennen, ohne irgend einen Theil zu zerstören oder auch nur zu verletzen. Viele Physiologen nehmen an, dass die *decidua* nur in den beiden ersten Monaten keine organische Structur habe, später aber eine solche erhalte. Da sie nun aber am Ende der Schwangerschaft noch ganz so wie in der frühesten Zeit beschaffen ist, so ist schwer zu begreifen, worin eigentlich ihre Organisation liegt! — Blainville und Carus scheinen hierin meiner Meinung zu sein.

4) Nutzen. Einige Physiologen selbst der neuesten Zeit, so namentlich Breschet[34]), glauben, die *decidua* diene in den ersten Wochen der Schwangerschaft zur

34) *Etudes sur l'oeuf.*

Ernährung des Embryo. Dagegen spricht die Lage des Nabelstranges, welcher sich an einer Stelle des Eies inserirt, die mit der *decidua* für's erste gar nicht in Berührung kommt; ausserdem scheint auch das Chorion durch später eintretende Excretionen eher die Masse der *decidua* zu vermehren. Der grösste Nutzen besteht meiner Meinung nach darin, das Ei an einem gegebenen Punkte der Gebärmutterhöhle zu fixiren. Dass meine Vorgänger nicht auf diese Idee gekommen sind, mag wohl daran liegen, dass allgemein angenommen wurde, das Ei gelange im Augenblicke der Befruchtung in die Gebärmutter selbst. Dann wäre die Membran unnöthig, denn das Ei würde in einen mit seinem Volumen in Proportion stehenden Raum gelangen. Nach den Beobachtungen Graaf's, Harvey's, Prevost's, Haller's und Dumas's braucht aber das Ei wenigstens 8 Tage, um vom Eierstocke durch die Fallopischen Trompeten bis zur Gebärmutter zu gelangen. Die Gebärmutter nimmt während dem ein bedeutendes Volumen an und dehnt sich nach allen Seiten hin mehr und mehr aus, wodurch ihre Cavität natürlich sehr erweitert wird; wäre letztere nun nicht mit der *decidua* bekleidet, so würde das Ei bei seinem Austritte aus der Tuba nach dem Gesetze der Schwere immer nach der am tiefsten gelegenen Stelle der Gebärmutter herabsinken, aber auch da keinen Ruhepunkt finden, weil es durch jede stärkere Bewegung der Schwangern von einer Stelle zur andern gleiten würde. Der Nutzen der *decidua* besteht also einmal darin, das Herabsinken des Eies zu verhindern und dann dasselbe an einer bestimmten Stelle der Gebärmutterhöhle zu fixiren. Man sieht, wie unendlich wichtig sie zur Erhaltung der Frucht ist! — Der Einwurf, dass bei Thieren und bei *graviditas extrauterina* das Ei sich ohne *decidua* fixire, widerlegt sich selbst, wenn man die Structur des thierischen Uterus und die Form des thierischen Eies mit dem des Weibes vergleicht. Die Hörner der Gebärmutter bei Thieren erweitern sich nie bedeutend, und das Ei bleibt stets in allen Punkten mit den Wänden derselben in einiger Berührung. Bei Schwangerschaft in der Substanz der Gebärmutter, in den Trompeten oder im Peritoneum ist die völlig ausgebildete *decidua* nicht nöthig, weil sich das Ei in den es zunächst umgebenden Theilen eine seiner Grösse entsprechende Höhle, von deren Wänden es genau eingeschlossen wird, gebildet hat. Aber dennoch finden sich Rudimente derselben, die der *decidua* der Thiere ähneln und nur aus einer einfachen Hautlamelle bestehen. Ein wesentlicher Nutzen der *decidua* ist auch der, dass sie den Mutterkuchen genau umgibt und ihm die Stelle seiner Insertion gleichsam anweist, wovon wir weiter unten, wenn wir von der Placenta sprechen, den Beweis liefern werden.

5) Analogie. Die, welche mit Hunter die *decidua* für ein dem menschlichen Ei ganz eigenthümliches Gebilde erklären, haben in sofern recht, als sie sich in keinem Thiere so charakteristisch ausgebildet vorfindet; geht man aber von der Idee einer completen Analogie ab, so wird man Spuren derselben bei allen Wirbelthieren bemerken. Ueberall zeigt sie sich als ein texturloses Gebilde. Bei den Ophidiern und Batrachiern ist sie eine einfache Lage Schleim, nur bei letztern etwas dicker. Bei den Vögeln vertritt die harte Schale, wie schon Cuvier behauptet, ihre Stelle. Bei den Säugethieren bemerkt man auf der äussern Oberfläche des Chorion eine Lamelle von gelblicher oder grünlicher Farbe, die oft fast flüssig, oft aber auch consistent und ziemlich dick ist. Sie ersetzt die *decidua*, und sowohl Wiel, als auch Haller und Lobstein haben sie bei allen Thieren, selbst bei denen, die keine Placenta haben, wie das Schwein, deutlich ausgebildet vorgefunden. Ich selbst kann versichern, dass sie, meinen Untersuchungen zufolge, bei der Natter, dem Frosch, der Taube, dem Rebhuhn, der Henne, der Katze, dem Hund, dem Schaf, der Kuh und der Stute deutlich wahrzunehmen ist. Je höher

der Grad ist, den die Thiergattung in ihrer Ausbildung erreicht, desto deutlicher ist die *decidua* wahrzunehmen, desto vollkommener ist sie gebildet; so erscheint sie beim Pferd fast flüssig und von rother Farbe, bei den Wiederkäuern gelblich und etwas fester, bei dem Hund aber ist sie schon fest und häutig. Nach J. Hunter ist die *decidua* des Affen der menschlichen sehr ähnlich. Bei keiner Art von Thieren, vielleicht die Quadrumanen ausgenommen, besteht sie aber aus zwei Lamellen, und nie bildet sie in der Gebärmutter eine blasenförmige Ausdehnung, wie beim menschlichen Weibe. Die texturlose Masse, die nach Dütrochet[35]) und Allessandrini[36]) manchmal aus der äussern Oberfläche des Eies, gewöhnlich aber von den Wänden der Muttertrompeten, des Oviductus, der Hörner des Uterus, oder der Gebärmutter selbst secernirt wird, ist also, in sofern sie zwischen dem Chorion und den Wänden der Gebärmutter liegt und mit dem befruchteten Ei selbst nicht fest verwachsen ist, in allen Thierklassen der *decidua* des menschlichen Eies analog.

Wenn die Schwangerschaften ausserhalb der Gebärmutter nun darthun, dass die *decidua* aus andern Stoffen, als aus der schleimigen Ausschwitzung der Wände der Gebärmutter sich erzeugen kann, so beweisen sie aber auch, dass die Gegenwart des Eies in der Gebärmutter zu ihrer Bildung nicht unumgänglich nöthig ist; so fanden sie Weinknecht[37]), Carus[38]), Hederich[39]), Heusinger[40]), Lanstof[41]) und Bock[42]) in der Höhle der Gebärmutter, obgleich das Ei sich ausserhalb derselben befand. Lee[43]) bemerkte sie in der leeren Hälfte eines doppelten Uterus. Natürlich ist dann die *decidua* weder so constant vorhanden, noch so ganz ausgebildet, als bei regelmässigen Schwangerschaften. Bei einer in der neunten Woche einer Trompetenschwangerschaft verstorbenen Frau fand ich keine Spur derselben. Ueberhaupt habe ich sie bei drei Fällen von Schwangerschaft ausserhalb der Gebärmutter, die ich zu untersuchen Gelegenheit hatte, nur einmal deutlich wahrgenommen.

6) Folgerungen.

a) Die *decidua* besteht in der menschlichen Gebärmutter bis zum Eintritte des befruchteten Eies unter der Form einer ausgedehnten Blase.

b) Sie ist mit einer durchsichtigen, röthlich gefärbten, gleichsam gelatinösen Flüssigkeit, die sich in Faden ziehen lässt, angefüllt.

c) Sie verhält sich hinsichtlich ihrer Lage in der Gebärmutter und in Bezug auf das Ei wie die serösen Membranen anderer Organe, von denen sie jedoch durch ihre übrigen Charaktere ganz verschieden ist.

d) Ihre innere Lamelle, die *decidua reflexa*, wird durch das Wachsen des Eies mehr und mehr ausgedehnt, und stösst endlich an die *decidua externa*.

e) Beide Lamellen verwachsen nie und können selbst nach der Geburt noch getrennt werden.

f) Es findet sich keine Spur einer organischen Textur an ihr vor.

g) Ihr Zweck ist, das Ei an einer bestimmten Stelle der Gebärmutter zu fixiren.

---

35) *Mém. de la societé méd. d'émulat. t.* 8. *p.* 760.
36) *Burdach, physiol. t.* 2.
37) *De concept. ext. ut. Halae,* 1791.
38) Zur Lehre von Schwangerschaft und Geburt. 1824. Th. 1.
39) *Bock, de membr. decid. Hunteri. Bonnae,* 1831. *p.* 9.
40) Zeitschrift f. die organ. Physiol. Th. 1. S. 347.
41) *Med. chirurg. transact. vol.* 8. *p.* 502.
42) *Bock l. c. p.* 9.
43) *Op. cit. p.* 8.

h) Sie ist in den meisten Thieren, jedoch verschiedenartig gebildet, und selbst bei Schwangerschaft ausserhalb der Gebärmutter vorhanden.

i) Sie ist durch kein eigenes Gewebe mit der Gebärmutter verwachsen, sondern liegt an den innern Wänden derselben, wie eine membranförmige Ausschwitzung.

§. 2.

Von dem Chorion.

1) Geschichtliches. Das Chorion ist von jeher zu den Eihüllen gerechnet und von allen Anatomen, von den ältesten bis auf unsere Zeiten, mehr oder weniger weitläufig und treu geschildert worden. Eine neue Beschreibung könnte manchen deshalb entbehrlich scheinen, sie ist aber nicht allein von grossem Nutzen, sondern sogar zur Aufklärung der menschlichen Embryogenie ganz unumgänglich nöthig. Ich erlaube mir in Folgendem die Ansichten der besten Autoren in Bezug auf das Chorion anzuführen, um den Leser damit bekannt zu machen und zugleich deutlich zu beweisen, wie grosse Irrthümer sich in die Anatomie und Physiologie dieses Gebildes eingeschlichen haben.

Galen[44]). *His autem extrinsecus in orbem χοριον i. e. secundae, sunt circumjectae, matricem totam intrinsecus subungentes, ut quod ipsis subest, nullo pacto matricem contingat: per easque media foetus matrici connectitur.*

Nach Fallopius[45]) hat der Fötus zwei Hüllen: *Chorion semper in exteriori superficie, et si nervea sit tota, expansam habet, glutinis modo substantiam carneam, quâ toti utero agglutinatur.*

Blancard äussert sich folgendermassen[46]): *Membrana itaque exterior totum foetum una cum caeteris ad eum spectantibus ambiens et amplectens, a venarum arteriarumque in ipsa, tanquam in choro, congerie, Fabricio chorion dicitur. Non tamen malumus cum cel. Fortunato Mempio ejus etymologiam Graeco χοριον derivare, quod parvum locum significat; quo foetus nempe concluditur.*

Needham[47]) hält die *decidua* für das Chorion, das Chorion aber für die Harnhaut.

Bonaciolus[48]) beschreibt sie mit folgenden Worten: *Caeterum geminae eae membranulae infantem ambientes, interior tenuissima, et exterior (quae proprie chorion a Graecis dicitur) a nobis confusa vocula etiam secundae nominantur, quoniam et hysteras eas Graeci appellant, quanquam et vulva ipsa numero singulari ab iis hystera quoque nuncupatur.*

Nicol. Hoboken[49]) spricht erst von einer netzförmigen Membran, die er als Chorion bezeichnet, dann aber von einer sehr dünnen, transparenten Haut, in der man kein Gefäss wahrnehmen könne, die dem Amnion sehr ähnlich sei und sich leicht vom Chorion, mit dem sie in Verbindung stehe, ohne Scalpell trennen lasse, die vordere Fläche der Placenta ausgenommen, mit der sie sehr fest verwachsen sei.

Nach Diemerbrök[50]) ist das Chorion die äussere Haut, welche das ganze Ei einhüllt; sie ist dick, mit fibrösen Filamenten durchwebt, nach innen ziemlich glatt und äusserlich hier und da mit Fettstreifen versehen.

---

44) *De usu partium, lib. XV. cap. IV.*
45) *Observat. anatomic. lib. XII. p.* 248.
46) *Anatom. reform. p.* 576. *Lugd. Bat.* 1695.
47) *De formato foetu, cap.* 7.
48) *De foetus formatione, p.* 64.
49) *Anatom. secundin. human.*
50) *Anatomie, t.* 1. *p.* 458.

J. Fabricius[51]) äussert sich folgendermassen über die Eihüllen der Kuh: *Una interior est quae . . . . amnion dicta . . . altera huic superposita χοριον Graecis dicitur . . . tertia dicitur ἀλλαντοειδης . . . in humano, autem canino, equino, porcino, duae tantum priores membranae apparent etc.*

Littre[52]) erzählt ziemlich weitschweifig, dass er bei Untersuchung einer Nachgeburt zwischen dem Chorion und Amnion eine dritte Membran aufgefunden habe, die den erwähnten sehr ähnlich sei und bei den Thieren unter dem Namen *allantois* vorkomme. Er konnte sowohl mit dem Finger, als durch Lufteinblasen diese Membran von dem Amnion und Chorion trennen, nur an der Placenta wurde es ihm schwer. Diese dritte Haut ist offenbar das Chorion, welches Littre von der *decidua*, die er nicht kannte, und die er für das Chorion hielt, trennte.

So versichert auch Rouhault[53]) eine Membran, die schon von andern Anatomen, aber unrichtig beschrieben worden sei, und die zwischen dem Chorion und Amnion sich befinde, beobachtet zu haben. Ihrer Lage wegen gibt er ihr den Namen *membrane moyenne*, die mittlere Membran; sie soll dazu dienen, für die Gefässe der Placenta gleichsam eine Scheide zu bilden.

Verheyen[54]) sagt: *Chorion est membrana foetum obvoluentium externa, crassa et subalbida, multis venarum arteriarumque ramulis insignita; haec prout porcina pro unica computantur, dividi potest in plures lamellas, sed admodum facile in duas, quarum interior tenuior est, laevis et pellucida, fere sicut amnion: exterior crassior, magis opaca, minus firma, et in superficie exteriori aspera.*

Levret[55]) nimmt nur zwei Eihäute an, das Chorion und Amnion. Ersteres liegt der Gebärmutter, letzteres dem Kinde zunächst; eine *allantois* gibt es bei der menschlichen Frucht nicht.

Nach Haller[56]) gibt es ein *chorion externum* und *internum*.

Icart de Lastres[57]) glaubt, das Ei bestehe aus zwei Membranen, dem Chorion und Amnion; das Chorion liegt mehr nach aussen und ist dicker, das Amnion aber, welches mehr nach innen liegt, ist dünner.

Stein[58]) nimmt nach Hunter noch eine dritte Membran, die das Chorion von der Gebärmutter scheidet, also die *decidua* an.

Maygrier[59]) hält das Chorion für eine ziemlich dünne, aus mehrern Lamellen zusammengesetzte Membran von dichtem Gewebe. Am Rande der Placenta stehen diese Lamellen etwas von einander ab und hüllen die Placenta und die Gefässe ein.

Mad. Boivin[60]) nimmt drei Häute an, eine, die der Gebärmutter eigenthümlich ist, das Epichorion, und zwei andere, die der Frucht angehören, das Chorion und Amnion. Das Chorion ist also ihrer Ansicht nach überall durch das Epichorion von der Substanz der Gebärmutter getrennt.

Nach Chevreul[61]) ist der Fötus in einen membranösen Sack eingeschlossen, der aus zwei Häuten, dem Chorion und Amnion besteht.

---

51) *De formato foetu*, p. 37.
52) *Mémoire de l'acad. des sciences.* 1701 *et* 1714. *p.* 120 *et p.* 135.
53) *Mém. de l'acad des scienc.* 1714, *p.* 18. 1715, *p.* 134. 1716, *p.* 334.
54) *Anatomie, t.* 2. *p.* 223.
55) *Art des accouchem. p.* 54.
56) *Elementa physiolog. t.* 8. *p.* 192.
57) *Lec. pratiques sur les accouchem. p.* 42.
58) Geburtshülfe. Th. 1. S. 53.
59) *Nouvelles élem. de la science et de l'art des accouch.* 1814. *p.* 148.
60) *Mém de l'art d'accouch. p.* 138.
61) *Précis de l'art des accouch. Paris*, 1826. *p.* 57.

Meckel[62]) hält das Chorion für die äussere Haut des Eies; sie ist dünn, durchscheinend und auf beiden, vorzüglich aber auf der äussern Seite, flockig. Seine äussere Lamelle steht mit der innern der *decidua* in Verbindung.

Man sieht aus dem Angeführten, wie unbestimmt, widersprechend und falsch die Ansichten der meisten ältern und vieler neuern Schriftsteller sind, und ich will die Geduld der Leser deshalb nicht länger auf die Probe stellen. Die ältern Anatomen vor Hunter wurden vorzüglich dadurch leicht getäuscht, dass sie die *decidua* nicht kannten; ausserdem stellten sie ihre meisten Versuche an Thieren an und brachten, weil sie von ihnen auf den Menschen schlossen, viele Irrthümer in Gang. So behaupteten Hale[63]) und Neufville[64]), ohne je ein menschliches Ei zergliedert zu haben, es befinde sich in demselben eine *allantois*.

Um in Zukunft das Chorion mit keiner andern Membran zu verwechseln, ist es hinreichend, sich dessen zu erinnern, was oben über die *decidua* gesagt worden ist. Das Chorion ist die erste feste Hülle des Eies, es liegt also mehr nach aussen, das Amnion aber mehr nach innen, dem Embryo zunächst.

2) Beschreibung des Chorion.

a) Ursprünglicher Zustand desselben. An drei Eiern von 10 bis 12 Tagen stellte sich das Chorion als eine mit Härchen besetzte Hydatide, oder auch wie ein transparentes Bläschen dar. Seine äussere Oberfläche war überall flockig; es enthielt eine klare, seröse Flüssigkeit, in der man weder das Amnion, noch den Embryo unterscheiden konnte. Das Chorion bot übrigens verhältnissmässig in dieser Periode dieselben Charaktere, wie in spätern dar, obgleich das Bläschen höchstens 3 bis 4 Linien im Durchmesser hatte.

Bei Eiern aus der dritten oder vierten Woche ist das Chorion durchaus nicht auf beiden Seiten glatt, wie viele sehr achtbare Beobachter versichern. So behauptet z. B. Lobstein[65]) fälschlich, das Chorion bilde, sobald das Ei in der Gebärmutter sichtbar werde, eine feste, durchsichtige Membran, die nach Verhältniss des Wachsthums des Eies dicker und undurchsichtig werde, und an der sich an der nach der Gebärmutter hin gerichteten Seite Flocken ansetzten. Mit eben so wenig Grund nimmt Meckel und mit ihm Beclard[66]) an, das Chorion sei eine undurchsichtige und auf beiden Seiten mit Flokken versehene Haut. Auch Wrisberg[67]) irrt sich sehr, wenn er glaubt, dass die Villositäten am Chorion sich erst im dritten Monate der Schwangerschaft bildeten. Bei keiner meiner gewiss sehr vielfältigen und genauen Untersuchungen habe ich je gefunden, dass das Chorion auf beiden Seiten glatt, oder undurchsichtig, oder wohl gar auf der innern Seite mit Flocken versehen gewesen wäre. Bei Eiern von 14 Tagen, 3 Wochen, einem und zwei Monaten, habe ich immer Villositäten an der äussern Seite wahrgenommen, die innere Fläche aber war bei allen glatt. Die Durchsichtigkeit des Chorion ist sich in jeder Periode der Schwangerschaft gleich. Sollten vielleicht Krankheiten des Embryo, der Bläschen oder Zerreissung des Amnion Anlass zu obigen Täuschungen gegeben haben?

b) Von den Flocken des Chorion. Schon im Jahre 1823 trat ich der Meinung, es bestünden diese Flocken aus kleinen Blutgefässen, feindlich entgegen; meine bis jetzt fortgesetzten Untersuchungen haben meine Behauptung bestätigt. Die Flocken

62) Meckel's Handbuch der Anatomie.
63) *Philos. Transact. t.* 4.
64) *Ibid.*
65) *l. c.*
66) *Embryologie, p.* 23.
67) *Observat. anatom. p.* 13.

sind in der frühesten Periode, ehe man noch die Gefässe der Nabelschnur wahrnehmen kann, deutlich zu sehen. Die einzelnen Filamente sind an und für sich eben so stark, als jedes der Nabelschnurgefässe; da aber nur drei derselben vorhanden sind, so könnten sie unmöglich alle diese Canäle versorgen. Das ganze Ei ist mit diesem flockigen Ueberzuge, dessen einzelne Filamente jedes für sich besteht, umgeben, während der Nabelstrang und die Placenta ihrer Lage nach einer und derselben Stelle des Eies correspondiren. Durch die genauesten Untersuchungen ist es doch noch keinem Anatomen gelungen, gründlich zu beweisen, dass diese Fibern hohl wären und Gefässe, Canäle bildeten. Mit Hilfe der Lupe sieht man deutlich, dass sie einfache Fäden, nicht aber permeable Gänge bilden. Blainville, Carus, Breschet und Raspail[68]) theilen meine Ansichten. Eben so unrichtig ist die Behauptung, dass die flockigen Bündel des Chorion sich nach Analogie der Gefässe verzweigten; wahrscheinlich haben die Vertheidiger dieser Ansicht nur Eier aus einer spätern Schwangerschaftsperiode zergliedert und die Bündel, welche zur Bildung des Mutterkuchens bestimmt sind, und in denen man von der Zeit an, wo das Ei mit der Wand der Gebärmutter in Verbindung tritt, wirklich Gefässe findet, als Grundtypus angenommen.

Selbst wenn das befruchtete Ei noch ganz klein und der Embryo noch nicht zu sehen ist, ist es mit dem *tomentum* ganz überzogen; bis zur vierten oder fünften Woche sind die Filamente kurz, fest und nicht mit einander verzweigt; sie endigen sich in ein etwas dickeres Knötchen, und das Chorion scheint in dieser Epoche mit feinen Granulationen bedeckt zu sein. Die Knötchen vermehren sich und fangen nun an, sich bis zu 4, 5, auch wohl 6 Linien zu verlängern, und verschwinden deshalb endlich ganz. Ausnahmsweise findet man sie selbst noch nach der Niederkunft.

Sobald das Ovulum in der Gebärmutterhöhle angelangt ist, treibt es die *decidua*, indem es sich in dieselbe hineindrückt, vor sich her; der Theil desselben, den die *decidua* nicht bedeckt, tritt mit der Wand der Gebärmutter in Berührung; da nun die Gebärmutter ein lebendes und gefässreiches Organ ist, so entwickelt sich in den sie berührenden Granulationen oder Filamenten bald ein reges, plastisches Leben. Es entstehen Gefässe, welche die Placenta vorzugsweise bilden und Ausbreitungen der Nabelschnurgefässe sind, die aber nie über die Flocken des Chorion, welche immer kräftiger und deutlicher hervortreten, hinausgehen. Gerade das Entgegengesetzte geht an der nach der *decidua* hin liegenden Seite des Chorion vor sich. Hier fehlt alles Leben, das Chorion liegt an einem texturlosen Gebilde ohne Vitalität, die Flocken wachsen nicht mehr, und findet man sie verlängert, so ist es die Folge einer durch das Wachsen des Eies bedingten rein-mechanischen Dehnung. Je weiter die Schwangerschaft vorschreitet, desto mehr verlieren sich die Flocken des Chorion; vom dritten oder vierten Monate an bilden sie feine, ziemlich feste Fäden von einem Zoll Länge, die im Chorion wurzeln und mit ihrer Spitze an die *decidua reflexa* befestigt sind.

c) Die normwidrige Entwickelung der Granulationen des Chorion hat mich auf die Idee gebracht, dass die traubenförmigen Hydatiden, die sich im Uterus bilden, nicht durch den Blasenwurm (*echinococcus hominis*), wie man allgemein glaubt, hervorgebracht werden, sondern das Produkt eines Abortiveies sind, an dem die kleinen Knötchen, die sich anfangs am Chorion bilden, eine naturwidrige Structur und Grösse angenommen haben. Mehrere Präparate, die ich besitze, unterstützen meine Meinung

68) *Repertoire d'anat. et de physiol. t. 6. p. 210.*

um so mehr, als sie auch Desormeaux[69]) angenommen und öffentlich vertheidigt hat. Präparate, welche ich vom Dr. Delange und Guillemot erhalten und genau untersucht habe, bestätigen das eben Gesagte auf das Bestimmteste; auch sprechen die Beobachtungen Albin's[70]), Wrisberg's[71]), Reufs's[72]), Sandifort's[73]), Boivin's[74]) und Cruveilhier's[75]) dafür. Die Bläschen befinden sich immer auf der äussern Fläche des Chorion, nie aber am Amnion, wie Mad. Boivin behauptet. Sie enthalten ein cellulöses Gewebe, selten aber eine Flüssigkeit, wie die serösen Häute. Sie haben mehrere Wurzeln, mögen sie nun traubenförmig an dem Ei sitzen oder isolirte Hydatiden bilden.

d) Die innere Fläche des Chorion liegt in den vier oder fünf ersten Wochen an einer sehr zarten Membran, die einen Theil eines eigenthümlichen Körpers, den ich vorläufig den netzförmigen Sack (*sac réticulé*) nennen will, ausmacht. Von der sechsten Woche ist sie vom Amnion nur durch eine glasartige, durchscheinende Substanz geschieden, die nach und nach verschwindet, so dass das Chorion unmittelbar auf dem Amnion liegt und mittelst einer fettigen, der Gelatine oder dem Schleim ähnlichen Masse sich mit demselben vereinigt. Sie ist immer glatt und glänzend und verwächst, so lange das Ei nicht krankhaft umgeändert wird, nie mit den ihr zunächst liegenden Gebilden.

e) Schon aus dem bisher Gesagten geht deutlich hervor, dass die äussere Fläche in Bezug auf ihr Aeusseres und die ihr zunächst liegenden Theile in den verschiedenen Entwickelungsstufen, die sie durchläuft, manchen Veränderungen unterliegt. Anfangs ist sie gleichförmig von ihrem *tomentum* überzogen, dessen sie sich später an der nach der *decidua* hin liegenden Seite des Eies, wo sie zugleich transparent wird, nach und nach entledigt. Da, wo sich die Placenta an dieselbe ansetzt, wird sie aber immer undurchsichtiger, die Flocken werden hier dichter und länger. Sie vereinigt sich ziemlich fest und innig mit der *decidua reflexa* und der Fötalseite des Mutterkuchens, und ist von diesem Theile so genau umhüllt, dass sie nirgends mit der innern Fläche der Gebärmutter in Berührung kommt.

f) Ueber die Dicke des Chorion sind die Meinungen der Beobachter sehr getheilt; ich begnüge mich, in dieser Hinsicht auf die oben citirten Aussprüche derselben zu verweisen, und bemerke nur, dass diese Verschiedenheit aus dem Mangel exacter Untersuchungen und durch Verwechselungen mit den ihr zunächst liegenden Häuten entsprungen ist. Ich habe Gelegenheit gehabt, ihre Structur an mehr als vierhundert Exemplaren aus den verschiedensten Epochen der Schwangerschaft zu untersuchen und habe gefunden, dass sie ausser den flockigen Stellen überall dünn und durchsichtig ist; man kann sich davon leicht selbst überzeugen, wenn man eine Nachgeburt im Wasser einige Zeit macerirt, um die *decidua reflexa* und die aus mehrern Lamellen bestehende, unter der Placenta liegende Masse vom Chorion leichter trennen zu können.

g) Die Frage, ob das Chorion aus mehrern Lamellen besteht? bejaht Hewson und mit ihm viele Andere. Er glaubt aber, dass die Lamellen nach und nach so fest verwachsen, dass ihre Trennung unmöglich ist; er fügt hinzu, dass die Placenta durch eine Verdickung dieser Lamellen entsteht, und dass die Nabelschnurgefässe zwischen ihnen wie in einer Scheide verlaufen. Das Irrige dieser Behauptung hat wahr-

---

69) *Dict. des scienc. méd. art. oeuf.*
70) *Annol. acad. l.* 1. *tab. III. fig.* 1. *et* 2.
71) *Observ. anatom. obstet.*
72) *Novae quaedam observ. in struct. vasor. in plac. hum. fig.* 2.
73) *Observ. anat. pathol. lib. II. tab. VI. fig.* 5.
74) *Nouvelles recherches sur la mole vesicul. Paris,* 1827.
75) *Anat. pathol. du corps hum.* 1828. 1*re livr. pl.* 1. *et* 2.

scheinlich die feste, lamellöse Lage, welche die Placenta von der äussern Oberfläche des Chorion scheidet und die Wurzeln der Gefässstämme des Mutterkuchens umgibt, veranlasst. Wenn Ruysch und Haller die Ansicht Hewson's theilen, so sind sie leicht zu entschuldigen, weil sie die *decidua* noch nicht kannten; unbegreiflich ist es aber, wie Chevreul[76]) noch vor wenig Jahren behaupten konnte: „Das Chorion besteht aus mehrern Blättern und befestigt sich mit vielen zellgewebartigen Fasern und Gefässen an die innere Wand der Gebärmutter, überzieht die innere Seite der Placenta, verwächst mit ihr und verlängert sich in den Nabelstrang, mit dem es bis zum Nabel der Frucht gelangt und hier in die diesem zunächst gelegene Haut des Embryo übergeht." Maygrier hat beinahe dieselbe Meinung. Nach Dütrochet[77]) besteht das Chorion aus drei Lagen: 1) aus dem Exochorion oder äussern Chorion, das aus mehrern Lamellen zusammengesetzt und sehr dünn ist; 2) aus einem dichten Gefässnetz und 3) aus dem Endochorion oder innern Chorion. Die vielfachsten Untersuchungen haben mich aber überzeugt, dass das Chorion von dem vierzehnten Tage an bis zum zweiten Monat eine ganz einfache Membran ist und dass, wenn später sich mehrere Lamellen an dasselbe anzuschichten scheinen, diese zu andern noch zu beschreibenden Theilen des Eies gehören.

3) Entstehung des Chorion. Hippokrates (*de genitura*) behauptet, die Eihüllen entständen im Nabel der Frucht und das Chorion sei nichts weiter, als eine Verlängerung der Haut des Fötus. Derselben Meinung ist Harwig und Burton[78]); letzterer spricht sich noch bestimmter aus, indem er das Chorion für eine Fortsetzung des Oberhäutchens erklärt. Auch ich war derselben Meinung[79]) und suchte sie durch vielfache Untersuchungen festzustellen. Mondini[80]), Mojon, Chevreul und Blainville lehrten dasselbe, und schon Roux[81]) sagt: „Das Chorion, nachdem es sich um die Nabelschnur geschlagen hat, geht in die Haut der Frucht über." — Die Zergliederungen, die ich angestellt hatte, und die Folgerungen, die ich aus ihnen zog, schienen mir für obige Ansicht so schlagend, dass ich mich, ich möchte sagen gegen meinen eigenen Willen, dadurch verleiten liess, dem Nabelbläschen und der Harnhaut ausserhalb des Chorion ihre Plätze anzuweisen, während von jeher gelehrt wurde, sie befänden sich zwischen dem Amnion und Chorion. Zu dieser Täuschung veranlassten mich Anschwellungen der Nabelschnur, die in den sechs ersten Schwangerschaftswochen oft vorkommen; ich hielt sie für die genannten Theile, kam aber bald durch fortgesetztes anatomisches Studium vieler Eier aus noch frühern Perioden von obiger Behauptung ab. So fand ich namentlich in einem Ei aus der dritten Woche in dem Raume zwischen dem Chorion und Amnion ein sehr ausgebildetes und grosses Nabelbläschen. Die Bauchbedeckungen der Frucht waren noch nicht gebildet, und das Amnion vereinigte sich mit der Nabelschnur ringförmig an der Stelle, wo sich die Nabelschnurgefässe theilen, um in die Organe der Frucht überzugehen. Ich fühlte mich deshalb bewogen, anzunehmen, dass das Nabelbläschen wenigstens in manchen Fällen zwischen dem Amnion und Chorion bleibt, und dass sich das Chorion nicht mit der Haut der Frucht vereinigt. Da das Chorion vom ersten Anfange an ein constanter Theil des Eies ist, die Haut des Embryo aber sich erst nach der Ausbildung des Rückgraths entwickelt, und das Chorion dieselben Charaktere und dieselbe Form, wie später, bemerken lässt, so glaube ich mit ziemlicher

76) *Précis de l'art des accouch. p.* 57.
77) *Mém. de la soc. méd. d'émul. t. VIII. p.* 768.
78) *New system of midwifery. Lond.* 1758. *p.* 49.
79) *Archiv. de med. t.* 6. *p.* 595.
80) *Ibid. t.* 6. *p.* 277.
81) *X. Bichat, anat. desc. t. V. p.* 578.

Gewissheit daraus folgern zu können, dass das Chorion und die Haut der Frucht zwei von einander ganz unabhängige Theile sind.

Ueberhaupt muss man, um sich eine deutliche Vorstellung der Beziehungen, in welchen das Chorion mit dem Ei steht, machen zu können, Eier des ersten Schwangerschaftsmonates untersuchen. Die dünne Nabelschnur erscheint dann als ein kurzer, cellulöser Faden, der sich auf der einen Seite in das Chorion, auf der andern in der Mitte der Biegung, welche das Rückenmark bildet, endigt, und das Amnion, welches ganz nahe an dem Embryo mit derselben in Berührung kommt, scheint von ihr durchbohrt zu werden. Das Chorion für eine weitere Ausbreitung der Häute der Umbilical- oder Placentargefässe zu halten, ist eben so unrichtig, weil sich diese erst viel später als das Chorion ausbilden. In spätern Epochen der Schwangerschaft verschmilzt das Chorion als Tegument der Nabelschnur zu genau mit dem Amnion, und namentlich mit dem Nabelring, um obige Entdeckung machen zu können. Man sieht, wie vorsichtig man bei Untersuchungen im Gebiete der Embryologie sein müsse, und wie genau und oft man Eier aus jeder Periode der Schwangerschaft zergliedert haben muss, ehe man sich mit Bestimmtheit über irgend einen Gegenstand aussprechen darf.

Aus obigen Thatsachen geht hervor, dass das Chorion früher gebildet ist, als das Ei in den Uterus gelangt, und dass es deshalb unmöglich ist, seine Entstehung mit Sicherheit anzugeben. Zugleich ist aber die Annahme, dass es sich aus der Haut der Frucht entwickele, widerlegt.

4) Die Textur des Chorion lässt sich weder mit der der Muskeln, noch mit der der Haut oder einer Membran vergleichen, nur so viel ist gewiss, dass es aus Zellgewebe besteht, und ich glaube, dass es sich nach Art der serösen Häute, denen es in jeder Hinsicht sehr ähnlich ist, bildet. Ob sich Nerven, lymphatische, inhalirende und exhalirende oder Blutgefässe in dem Chorion befinden, wollen wir jetzt näher untersuchen.

Lymphatische Gefässe, wie Schreger[82]) annimmt, habe ich in dem Chorion nicht auffinden können; eben so wenig bemerkte ich Nerven, die Chaussier[83]) und Ribes wahrgenommen haben wollen. Ueber die Gegenwart der Blutgefässe sind die Meinungen sehr getheilt; alle Anatomen, welche die *decidua* nicht vom Chorion getrennt oder beide Membranen mit einander verwechselt haben, wollen Blutgefässe deutlich entwickelt bemerkt haben. Erst nachdem Hunter die Existenz der *decidua*, als einer vom Chorion ganz verschiedenen Membran, nachgewiesen hatte, trat eine Differenz ein. Die, welche Blutgefässe annahmen, beriefen sich vorzüglich auf Wrisberg[84]) und Sandifort[85]), obgleich der Ausspruch des letztern durchaus nicht hinreicht, jene Behauptung unumstösslich zu beweisen; er sagt nämlich an der oben citirten Stelle: *Chorion maxime transparens — — Ope superficiei externae, quae villosa et tomentosa existit, investit atque adhaeret internae faciei deciduae ac placentae, circumdat autem omnia vasa, quae a foetu proveniant simul ac placentam atque generatim per totam ejus substantiam vasorum tunicam extimam constituunt . . . . Inter deciduam reflexam et chorion multa comparent vasa, dum chorii et amnii nexus cellulosus videtur.* Lobstein[86]) untersuchte deshalb eine Menge Mutterkuchen, und noch häufiger das Chorion, konnte aber Blutgefässe im letztern nie auffinden und läugnet deshalb ihre Existenz.

82) *De function. placent.* 1795.
83) *Journ. compl. des scienc. med. t.* 1. *p.* 233.
84) *De struct. ovi etc.*
85) *Observ. anat. pathol. lib.* 2. *p.* 40. *lib.* 3. *p.* 95. *tab.* 8.
86) *Essai sur la nutrit. du foet. Strasb.* 1802. *p.* 18.

Auch ich nehme keine Blutgefässe an und gründe meinen Ausspruch darauf, dass 1) noch kein Anatom ihr Vorhandensein unumstösslich bewiesen hat; 2) dass Lobstein nach den genauesten Untersuchungen nie dergleichen auffinden konnte; und 3) dass auch ich sie nie wahrnahm, wohl aber den Grund bemerkt zu haben glaube, der zu obiger Täuschung Anlass gab.

Wenn man nämlich die *decidua reflexa* vom Chorion trennt, bemerkt man sogleich eine Menge Filamente, die aus der einen in die andere Membran übergehen und sich vorzüglich am Umfange der Placenta, namentlich in den ersten Wochen der Schwangerschaft, vervielfältigen. Gerade an dieser Stelle suchten Sandifort und seine Anhänger die Gegenwart von Gefässen nachzuweisen, sie hielten also die Filamente, die in der That nichts weiter als Reste des flockigen Tomentum sind, welches das ganze Ei äusserlich umgibt, fälschlich für Blutgefässe der *decidua;* daraus folgerten nun ihre Nachfolger, dass, wenn die *decidua* Blutgefässe besitze, natürlich auch das unter ihr liegende Chorion damit versehen sein müsse. Diese Folgerung ist durchaus falsch, da wir oben bestimmt nachgewiesen haben, dass die *decidua* durchaus keine Blutgefässe enthält, sondern eine einfache Concretion ist. Wenn einige Physiologen annehmen, dass zwischen den Lamellen des Chorion in der Gegend der Placenta Gefässe existiren, so haben sie sich wahrscheinlich durch einen anormalen Ast der Gefässe des Mutterkuchens täuschen lassen und übersahen, dass sich die Placenta nur an der Stelle des Eies bildet, der mit der Gebärmutter unmittelbar in Berührung steht; wenn aber Andere behaupten, die ganze Peripherie des Eies sei anfangs sehr gefässreich, so müssten diese Gefässe doch später, weil sich das Gefässsystem nur in Theilen, die mit organischen und belebten Geweben in Verbindung stehen, entwickelt, an den Stellen, wo das Chorion an der *decidua* anliegt, atrophisch werden und endlich ganz verschwinden, da wir nachgewiesen haben, dass die *decidua* keineswegs zu den organischen Gebilden gehört. Es blieb also nur die flockige Partie des Chorion, die nicht von der *decidua* bedeckt ist, übrig; hier bemerkt man wirklich einige Gefässe, die jedoch nicht in die Membran selbst eindringen. Das Chorion besteht überdies schon vor der Entwickelung des Embryo als eine selbstständige Membran, kann also weder Entstehung noch Ernährung den sich später entwickelnden Umbilical- und Placentalgefässen danken. Alle diese Beobachtungen und Folgerungen entnehme ich aus der genauesten anatomischen Zergliederung menschlicher Eier. Anders verhält sich das Chorion bei einigen Thieren; so ist es z. B. beim Pferde in seinem ganzen Umfange sehr gefässreich. Dütrochet[87]) und Cuvier[88]) theilen meine Ansichten; da sie aber ihre Versuche blos an Thieren angestellt haben, so haben ihre Aussprüche im Ganzen wenig Gewicht. Die feinsten Injectionen und die genauesten Zergliederungen des Chorion und seiner Filamente, sowohl in den frühesten, als in spätern Perioden der Schwangerschaft, haben mich fest überzeugt, dass das Chorion ganz gefässlos sei. Mittelst der Lupe erscheinen die ersten Granulationen, so wie die mit ihnen sich bildenden Flocken, als compactes Zellgewebe, in dem keine Spur irgend eines Canals zu entdecken ist. Die mannichfachen microscopischen Versuche Raspail's[89]) dienen nur dazu, meine Erfahrungen zu bestätigen.

Ich bemerke nur noch, dass wir hier von Gefässen, die dem Chorion ganz eigenthümlich sein sollen, nicht aber von solchen, die daran verlaufen, um sich später in dem Mutterkuchen zu verästeln, gesprochen haben.

---

87) *Journ. compl. des scienc. médic. t.* 1. *p.* 84.
88) *Mém. du muséum d'hist. naturelle t.* 2.
89) *Repert. d'anatom. et de physiol. t. V. p.* 211. *pl. XI.*

5) Analogie. Man findet das Chorion im Ei aller Wirbelthiere, jedoch mit so vielen Modificationen, dass die verschiedenartigsten Verwechselungen dadurch veranlasst worden sind. Im Ei der Batrachier bildet es die äusserste Hülle desselben, und wird beim Durchgange durch den Oviductus mit einer Lage Schleim überzogen, die ich der *decidua* für analog halte. Bei den Sauriern ist es dicker und fester; bei den Ophidiern bildet es eine sehr feste Membran, die schwer zu zerreissen ist. Bei den Vögeln ist das Chorion durch mehrere andere Häute von dem Embryo getrennt, und liegt gleich unter der harten Schale des Eies, die es bekleidet, und über dem Eiweiss (*membrana albuminis*). Bei den Säugethieren liegt es unter der Placenta und ist von der Substanz der Gebärmutter durch die der *decidua* analogen Gebilde überall getrennt.

6) Folgerungen.

a) Das Chorion im menschlichen Ei ist anfangs ein rundes, einfaches Bläschen.

b) Die Flocken desselben sind keine Gefässe, sondern kleine, granulirte Filamente, in denen sich an der Stelle, wo das Ei an der Wand der Gebärmutter anliegt, später die Gefässe der Placenta verzweigen.

c) Durch krankhafte Veränderung der Granulationen des Chorion entstehen die traubenförmigen Hydatiden in der Gebärmutter.

d) Die Flocken des Chorion, welche mit der *decidua* in Berührung kommen, werden dadurch in ihrer Entwickelung gehemmt, während die an dem Uterus anliegenden, welche die Rudimente des Mutterkuchens bilden, kräftiger hervortreten.

e) Das Chorion ist keine Fortsetzung und Ausbreitung der Haut des Embryo; es steht aber mit dem Zellgewebe der Nabelschnur in inniger Verbindung.

f) Das Chorion besteht immer nur aus einer Lamelle.

g) Es erhält weder Gefässe, noch Nerven, die ihm eigenthümlich angehören.

h) Es besteht aus Zellstoff und bildet sich nach Analogie der serösen Membranen.

i) Bei allen Thieren, deren Ei eine *decidua* oder ein ihr analoges Gebilde enthält, ist das Chorion die zweite Hülle des Eies, die erste aber, wo die *decidua* fehlt.

k) Seine äussere Fläche, welche von der Placenta und *decidua* bedeckt ist, schlägt sich um die Nabelschnur und bekleidet sie bis zum Nabel des Embryo, während die innere Fläche überall mit dem Amnion in Berührung steht.

§. 3.

Von dem Amnion.

Das Amnion ist die Eihaut, die man ohne weitere genauere Untersuchung für die bekannteste hielt, und über deren Existenz und Wesen die meisten Autoren, wie uns folgende kurze Uebersicht beweisen wird, einerlei Meinung sind.

1) Geschichtliches.

a) *Toti enim ipsi membrana tenuis undique est circumjecta, quam ἄμνιον, i. e. amiculum, appellant, foetus velut tudorem excipiens* [90]).

b) *Humore interiorem faciem vulvae inungeas et ejus aspritudinem laevigans, membrana fit, quam Graeci amnion vocant, hanc ajunt cum, qui foetus veluti sudor est, recipere. Ex ipso autem semine altera membrana gignitur, eam Graeci farciminis similitudine allantoideam nominarunt. Haec foramine in vesicam pertinente cava intra se infantis veluti lotium usque ad partus tempora colligit. Extra has in*

90) *Galenus, de usu partium, lib. XV. cap. IV.*

orbem tertia quaedam membrana superdatur, quam Graeci chorion, Latini secundas dixere: et per iter quoddam usque ad infantis vesicam perforatur [91]).

c) *Praeter haec, quae hactenus memoravimus, tertia est in humano foetu considerandа membrana, qua neque bruta ipsa destituantur. Hoc unum interest in illis crassa est, quemadmodum ait Galenus, in nobis autem tenuissima est, diciturque amnios: ab hac quoque universus involvitur foetus, et in ea immediate foetus situs est, et sudor a foetu emanans, atque ejus excrementum continetur, in quo sudore innatat, atque ab eo fulcitur: ita enim minus molestus est puer matri* [92]).

d) *Membranae hae circa humanum foetum duae sunt, circa brutorum tres... prima amnios dicitur ob mollitiem et tenuitatem, aliis agnina, charta virginea, indusium etc. Estque omnium tenuissima (alba, mollis, translucens paucis iisque exiguis venulis et arteriolis donata, foetum immediate cingens, inter duplicaturam ejus dispersis: cohaerens chorio fere ubique, praesertim in extremitatibus, circa placentam et in medio ejusdem ubi vasa umbilicalia prodeunt, unita, a chorio tamen facile eam separavimus) in qua multus et copiosus reperitur humor, cui foetus innatat, ortus in brutis ex sudore, in homine ex sudore et urina* [93]).

e) Die zweite, den Fötus zunächst umgebende Haut nannten die Griechen das Amnion, wegen seiner weissen Farbe, die Römer die *agnina*, das Schafhäutchen. Sie ist viel zarter als das Chorion, und hängt mit diesem an dem Nabel des Fötus innig zusammen. Sie dient dazu, den Schweiss und den Urin des Fötus aufzunehmen [94]).

f) Das Amnion ist die innerste, den Fötus zunächst umgebende Membran, sie liegt unter dem Chorion, berührt es aber nur an einer Stelle, nämlich an der obern Partie desselben. Es ist sehr zart, weich, glatt, durchscheinend und vom Fötus durch einen bedeutenden Zwischenraum getrennt [95]).

g) *Sequitur hic altera membrana, quae non minus quam prior totum foetum ambit et proxime investit, amnios dicta, id est amiculum, quod amice foetum obvolvat . . . Hujus membranae substantia chorio longe albicantior atque tenuior est: vasa accipit ab umbilicalibus, quidquid enim ex illis in placentam aut chorion transit, in se recipit* [96]).

h) *Amnion est membrana tenuis, alba, mollis et translucens, totum foetum cum humore cui innatat undequaque amplectens et proxime investiens* [97]).

i) *Amnion verum et proprium foetus involucrum est, multo chorio firmior, et mediae etiam membranae robur superat* [98]).

k) *Binas esse praecipuas ovi membranas, jam novit antiquitas chorion et amnion extrinsecus crassa membrana est, quae vocatur chorion — — tunicam internam vocat amnion, illam quae hanc proxime insequitur chorion externam omnium deciduam. Internae tunicae, amnii, firmae, utcunque densae, pellucidae tamen, vasis destitutae, superficies externa cingitur chorio, cum quo cohaeret per speciem gelatinae, ita ut facillime separari et detrahi possit; progrediendo continuatur ad funem, eique laevigatum dat involucrum* [99]).

---

91) *Theophilus, de corp. hum. fabric. lib. V. cap.* 18. *De foetu ad foetumque pertinentib. p.* 85.
92) *R. Colombo, de re anatomica, lib.* 12. *De formatione foetus, p.* 457. *Paris,* 1562.
93) *Bartholinus, anat. reformat.* 1666. *p.* 194.
94) *Gelée, anatomie française.* 1683. *p.* 362.
95) *Diemerbroek, anatomie, t.* 1. *p.* 459.
96) *Blancardi, anat. reformata, cap.* 29. *p.* 579.
97) *Verheyen, supplem. anat. t.* 1. *p.* 340.
98) *Boerhaave, praelect. acad. t.* 4. *pars* 2. *p.* 176.
99) *Sandifort, observ. anat. pathol. lib. II. p.* 39.

l) Zunächst auf diese folgt die dritte, innerste Haut, welche das Schafhäutchen (*amnion*) genannt wird. Diese Haut ist ohne Gefässe, dünn, durchsichtig, daher auch schwächer als das Chorion [100]).

m) Das Amnion ist eben so glatt und transparent, als das Chorion, nur zuweilen etwas dicker als letzteres, und nicht so gross, ob es sich gleich um die Nabelschnur fortsetzt. Seine Fötalseite ist durchaus glatt und wird von dem in ihm enthaltenen Wasser bespült, während die Uterinseite an dem Chorion liegt und mit demselben durch zellgewebartige Filamente verbunden ist [101]).

n) Das Amnion ist dünn, durchscheinend und zeigt nirgends eine Spur von Gefässen oder regelmässig fibröser Structur [102]).

o) Die innerste Hülle des Eies ist das Amnion, es ist concentrisch mit dem Chorion und hängt mit demselben an seiner äussern Fläche durch eine filamentöse Substanz, die ein weiches, mit Gefässen durchflochtenes Zellgewebe zu sein scheint, zusammen. Die innere Fläche des Amnion ist durchaus glatt, geht mit keinem Theile eine Verbindung ein und steht mit dem Schafwasser in Berührung. Am Ende der Schwangerschaft ist diese an sich dünne Membran dicker als das Chorion. Sie ist halb durchscheinend, von weisser, milchiger Farbe, elastisch und gespannter als das Chorion [103]).

p) Das Amnion ist eine sehr dünne und transparente Haut, die den Fötus unmittelbar einhüllt. Die äussere Fläche ist mit dem Chorion, die Stelle ausgenommen, wo letzteres die innere Fläche des Mutterkuchens bekleidet, nur lose verbunden; die innere dagegen ist frei. Beide Flächen sind glatt, die äussere jedoch mit Zellgewebe bedeckt.

Aus dem Angeführten sehen wir, dass das Amnion von allen citirten Autoren für die innerste Hülle des Eies gehalten wird. Es ist glatt, durchscheinend, vom Fötus durch eine Flüssigkeit getrennt, und hängt oft mit dem Chorion durch Filamente oder zellgewebartige Lamellen zusammen. Vielleicht hält man im Allgemeinen eine abermalige Beschreibung des Amnion für unnöthig, weil wenig Neues gesagt werden könnte; untersucht man aber das Amnion genau, so finden sich so viele Widersprüche mit obigen Aussprüchen, dass eine genaue, auf vielfache anatomische Untersuchungen gestützte Beschreibung, wie ich sie hier gebe, nur den entscheidendsten Nutzen gewähren kann.

2) Entwickelung des Amnion. Bei der Zergliederung eines Eies von 10 bis 12 Tagen, welches ohne *decidua* 4 Linien im Durchmesser hatte, sah ich im Innern des Chorion einen kleinen, transparenten Sack, der wahrscheinlich das Amnion war. Bei einem andern aus derselben Periode und von demselben Volumen, sah man das Amnion, den Embryo, die Harnhaut und das Nabelbläschen ganz deutlich. In einem Ei von 12 bis 18 Tagen fand ich einen kleinen, durchsichtigen Sack von etwa 3 Linien im Durchmesser, der ganz deutlich einen Embryo enthielt. Die Untersuchung eines vierten Eies gab mir dieselben Resultate.

Bei einem fünften Ei aus der dritten Schwangerschaftswoche nahm ich das Amnion als ein Bläschen von 4 Linien im Durchmesser wahr, welches gleichsam an die innere Fläche des Chorion angeleimt war. Es enthielt einen Embryo, an dem die Nabelschnur und die Tuberkeln, aus denen sich später die Glieder bilden, stärker entwickelt waren, als bei dem dritten der von mir beschriebenen Eier.

---

100) Stein, Geburtshilfe. Th. 1. S. 87.
101) *Lobstein l. c.*
102) *Burns, principles of midwifery. Lond.* 1814. *p.* 146.
103) *Beclard, embryologie, p.* 25.

Bei einem sechsten, ebenfalls aus der dritten Woche, war das Amnion äusserst zart und weiss, der Raum zwischen ihm und dem Fötus betrug nur $1\frac{1}{2}$ Linien.

In einem Ei, das etwa einen Zoll im Durchmesser hatte und einen Monat alt war, bildete das Amnion einen kleinen Beutel, der vom Embryo durch eine schmale Lage Flüssigkeit getrennt war; die Nabelschnur lag grösstentheils in der vom Chorion gebildeten Höhle. Die Nabelschnurgefässe und der Stiel des Nabelbläschens schienen das Amnion gleichsam durchbohrt zu haben.

Dasselbe fand ich bei einem andern Ei aus derselben Periode, nur mit dem Unterschiede, dass die Nabelschnur und das Nabelbläschen das Amnion nicht durchbohrt zu haben schienen, sondern sich eine trichterförmige Scheide in demselben geformt hatten, die sich von der Stelle des Embryo, wo der Nabel sich bildet, 2 Linien lang gegen die Placenta hin erstreckte. Diese Beobachtungen bestimmten mich anzunehmen, dass entweder das Amnion kein Fortsatz der Epidermis des Embryo sei, wie man allgemein glaubt, oder dass in den untersuchten Eiern der Theil des Amnion, welcher für eine Fortsetzung der Epidermis gehalten wird, zerstört war.

Bald darauf erhielt ich ein ganz frisches, erst vor wenigen Stunden abgegangenes Ei, und fand bei der genauen Zergliederung desselben, dass das Amnion, welches vom Chorion durch ein deutlich entwickeltes Nabelbläschen getrennt war, durch einen zirkelförmigen Ring mit der Nabelschnur verbunden war, und nur bis zu der Stelle, wo sich die Nabelgefässe theilen, um in die Unterleibshöhle des Embryo, deren Wandungen im vorliegenden Falle noch nicht existirten, zu gehen, mit ihnen in Verbindung stand. Der Ring war dünn, weisslich und beinahe ganz durch den netzförmigen Sack, welcher der Allantois analog ist, bedeckt. Vor der Bildung der Bauchdecken des Embryo scheint deshalb das Amnion nur durch jenen zirkelförmigen Ring, der später mit dem Nabel des Embryo verwächst, mit der Nabelschnur in Verbindung zu stehen, während sich später das ganze Verhältniss ändert. Vielfache Untersuchungen haben dies Factum bestätigt und mir bewiesen, dass das Amnion die Nabelschnur ihrer ganzen Länge nach überzieht, und nur in die Epidermis des Embryo überzugehen scheint. In einem Ei von 4 bis 5 Wochen bildete das Amnion einen drei bis vier Mal kleinern Sack, als das Chorion, umhüllte die Nabelschnur bis auf $1\frac{1}{2}$ Linien von seiner Wurzel, und bildete so eine Scheide für ihn bis zum Unterleibe des Embryo. Das Amnion war in diesem Falle durch einen eigenthümlichen Körper, auf den ich später zurückkommen werde, vom Chorion getrennt.

Bei einem Embryo von 6 bis 7 Wochen umgab es die Nabelschnur trichterförmig und verschmolz mit dem Umfange des Nabels so genau, dass es unmöglich war, die Demarcationslinie zwischen ihm und der Epidermis des Embryo anzudeuten.

Bei einem etwas ältern Ei war das Amnion durch ein ziemlich bedeutendes Spatium vom Chorion getrennt; es umhüllte die Nabelschnur von der Stelle an, wo das Nabelbläschen an ihr befestigt ist, bis zum Nabel, und schien sich mit der Epidermis daselbst zu vereinen.

Dieselben Beobachtungen machte ich an mehrern Eiern aus spätern Perioden, und die Hypothese, nach welcher das Amnion erst nach dem ersten Lebensmonate des Embryo mit der Epidermis desselben verschmilzt, schien mir durchgängig die richtige zu sein. Allein nur fortgesetzte und zahlreiche Untersuchungen lassen uns mit Gewissheit eine Behauptung aussprechen, und jetzt, nachdem ich über zweihundert Eier zergliedert habe, bin ich unsicherer als sonst. Bestätigt wird im Ganzen meine Ansicht dadurch, dass ich bei Eiern aus der sechsten Woche, dem zweiten, ja selbst dritten Monat ein

durchsichtiges Häutchen bemerkte, welches von der Nabelschnur und der ganzen Peripherie des Embryo durch eine Serosität getrennt und dem Amnion so ähnlich war, dass ich keinen Unterschied zwischen ihnen auffinden konnte. So fand ich in einem ganz vollständigen, gut entwickelten Ei aus dem dritten Monate, welches mir 24 Stunden nach seinem Abgange zugeschickt wurde, die Epidermis durch eine leicht getrübte, seröse Flüssigkeit in die Höhe gehoben und von den übrigen Theilen des Fötus getrennt. Dieselbe Erscheinung nahm ich am Nabelstrange wahr; das ihn umgebende Häutchen war ebenfalls durch eine Flüssigkeit in die Höhe gehoben und bildete vier Anschwellungen. Offenbar ist diese Beobachtung ein Beweis für die Annahme, dass die Epidermis des Embryo sich in das Amnion, welches den Ueberzug der Nabelschnur bildet, fortsetzt.

Folgende Schlüsse lassen sich aus dem bis jetzt Gesagten ziehen:

a) In den ersten beiden Wochen der Schwangerschaft steht das Amnion nur da mit der Nabelschnur in Verbindung, wo sie aus dem Embryo hervorgeht, und umhüllt sie später trichterförmig, bildet so eine Scheide um dieselbe und geleitet sie bis zur innern Fläche des Chorion.

b) Dieses Verhältniss besteht bis zur völligen Entwickelung der Bauchdecken des Embryo.

c) Bis dahin findet keine Continuität zwischen dem Amnion und der Epidermis, die später schwer zu läugnen ist, Statt.

3) Von dem Raum zwischen dem Chorion und Amnion. Das Amnion berührt in keiner Periode der Schwangerschaft die innere Fläche des Chorion, sondern ist von ihm durch einen ziemlich bedeutenden leeren Raum stets getrennt. Schon 1824 sprach ich mich (in den *Archives génér. de médec. t.* 6. *p.* 592) dafür aus, konnte aber, da ich nur wenige Zergliederungen gemacht hatte, die allgemeine Meinung nicht für meine Ansicht gewinnen; ich hoffe, die hier speciell angeführten Untersuchungen sollen meine Behauptung rechtfertigen und die Wahrheit derselben beweisen. In einem 12 bis 14 Tage alten Ei bildet das Amnion ein Bläschen, welches ungefähr den fünften Theil der durch das Chorion gebildeten Höhle ausfüllt; bei einem Ei von 4 Wochen wurde der dritte oder vierte Theil derselben vom Amnion eingenommen. Das Amnion, in einem Ei aus der sechsten oder siebenten Woche, nahm die Cavität des Chorion zur Hälfte ein und hatte die Form eines vollkommen runden Bläschens, während es in einem 2 Monate alten Ei eine längliche, birnförmige Blase bildete, die in der Höhle des Chorion frei hing und zwei Dritttheile derselben ausfüllte. In einem etwas ältern Ei war das Chorion von dem Amnion durch einen etwa 3 Linien breiten Zwischenraum überall getrennt, die Stelle natürlich ausgenommen, an der sich die Häute an die Nabelschnur befestigen. Im dritten Monat liegt zwischen den beiden Membranen eine glasartige, etwa 2 Linien dicke Substanz, die im fünften Monat an Consistenz verliert, schleimig und gelatinös wird, aber keine unmittelbare Berührung des Chorion und Amnion zulässt; selbst zu Ende der Schwangerschaft findet sich eine ganz dünne Schleimlage zwischen ihnen, die nur an der der Placenta gegenüber liegenden Stelle gänzlich verschwindet. Wir sehen hieraus also, dass in jeder Epoche der Schwangerschaft, von der Conception an bis zur Geburt, Amnion und Chorion nie sich vereinigen, dass der Raum zwischen beiden im ersten Monat im Verhältniss zur Grösse der Höhle des Chorion bedeutend, ja dass er viel grösser ist, als die vom Amnion umgebene Frucht; ferner, dass im zweiten Monat der leere Raum in derselben Proportion schwindet, in der das Amnion sich weiter ausdehnt, und dass das Chorion vom Amnion etwa dieselbe Distanz hat, als der Embryo vom letztern; dass die immer zunehmende Ausbreitung des Amnion endlich den leeren Raum ausfüllt, so

dass schon im vierten Monat die äussere Fläche des Amnion die innere des Chorion zu berühren scheint. Ich stütze meine hier ausgesprochene Meinung auf eine hundertfach wiederholte, genaue Zergliederung, und behaupte, dass der leere Raum zwischen Chorion und Amnion sich bei allen frischen, unverletzten und regelmässig entwickelten Eiern immer vorfinden muss. Mehrere ältere und neuere Schriftsteller sind ganz derselben Meinung, obgleich der grössere Theil derselben glaubt, Chorion und Amnion ständen in unmittelbarer Verbindung. Clande de Lacourvée[104]) äussert Folgendes: *Defluit igitur ab utero succus alimentitius, primum intra chorion; sed quasi nondum satis esset depuratus, iterum trajicitur per amnion, quasi per setaceum, aut pannum delicatissimum, imo etiam voluit natura mirabili artificio ut haec membrana esset reduplicata, ut quasi per duplicem chartam emporeticam filtratus humor, purior esset et delicatior. Hac etiam doctrina redditur ratio, quare primis mensibus in chorio major sit copia liquoris, quam in amnio, et vice versa ultimis mensibus major sit in amnio hujusce liquoris copia, quam in chorio . . . .* Diemerbrök und Needham sprechen sich auf ähnliche Weise aus, und St. Hilaire[105]) sagt: Chorion und Amnion sind im ersten und zweiten Monate durch ein Liquidum von einander getrennt, welches sie jedoch im weitern Verlaufe der Schwangerschaft gänzlich verdrängen, so dass sie dann dicht an einander liegen und nur sehr schwer zu trennen sind. Ronhault[106]) hält das Amnion für eine feine, weiche, durchsichtige Membran, welche die Nabelschnur, das Schafwasser und den Embryo einschliesst und unter dem Chorion liegt, von dem sie gewöhnlich durch eine dickliche Flüssigkeit, die Warthon mit dem Namen *gelatina* näher bezeichnet, getrennt ist. W. Hunter fand bei den Zergliederungen menschlicher Eier sehr oft, dass das Chorion eine bedeutend grössere Blase bildete, als das Amnion, und schliesst daraus, dass sich zwischen beiden in dem ersten und zweiten Monate ein freier Raum befinden müsse, der im dritten Monat gänzlich schwinde, weil Chorion und Amnion sich dann durch äusserst feine Filamente innig verbänden. Lobstein hält die Ansammlung von Flüssigkeiten zwischen Chorion und Amnion für naturwidrig, und erklärt sie für das Produkt eines krankhaften Prozesses. Nach Beclard und Meckel ist das Amnion im Anfange der Schwangerschaft nicht concentrisch mit dem Chorion; beide Membranen sind, die Stelle ihrer Vereinigung am Nabel des Embryo ausgenommen, gewöhnlich, wenn auch nicht immer, durch einen bald grössern, bald kleinern Raum von einander geschieden, der eine Flüssigkeit enthält, welche man mit dem Namen der falschen Wasser des Amnion bezeichnet. Auch Roux[107]) fand, dass das Amnion ein viel kleineres Bläschen, als das Chorion bilde, und dass deutlich wahrnehmbare Filamente und eine Flüssigkeit, die mit dem Schafwasser, in welchem der Embryo schwimmt, nicht in Verbindung steht, den Zwischenraum zwischen beiden Membranen ausfüllt. Blumenbach[108]) sagt: *Binae hae ovuli membranae propriae primis ob inchoata ovi formatione septimanis amplitudine sua magnopere inter se differunt; ita ut chorion majorem exhibeat vesicam, cui amnion tanquam longe minor vesicula ei saltem loco intus adhaeret, qui circa centro floccosae chorii superficiei extime respondet. Reliquum vero interstitium, quod tunc adhuc chorion atque amnion intercedit, crystallina repletur aquula, quam chorii liquorem vocare licet, dubiae ceterum originis et brevis aevi.*

---

104) *De nutritione foetus in utero. Dantisci,* 1655. *p.* 207.
105) *Anat. du corps hum. t.* 2. *p.* 218.
106) *Mém. de l'acad. roy. des sciences.* 1714. *p.* 187.
107) *Bichat, anat. desc. t.* 5. *p.* 373.
108) *Institut. physiol. p.* 482.

Die hier berührten Stellen beweisen uns, dass viele Anatomen das Interstitium zwischen dem Chorion und Amnion annahmen, ohne jedoch eine ganz richtige und klare Vorstellung davon zu haben, und dass Andere ungewiss waren, ob es im gesunden Ei stets vorhanden, oder ob es nicht vielleicht die Folge einer pathologischen Veränderung sei. Der Grund dieser getheilten Ansichten ist darin begründet, dass die vom Amnion gebildete Blase bei Abortus in den ersten zwei Monaten sehr häufig zerreisst, ja auch wohl gänzlich zerstört wird, während das Chorion unverletzt bleibt. Nimmt man die Zergliederung des Eies nun nicht schleunigst vor, bewahrt man wohl gar das Ei einige Stunden in irgend einer Flüssigkeit auf, so scheint das Amnion häufig ganz verschwunden zu sein, und der irrige Schluss, es sei mit der innern Fläche des Chorion verwachsen, liegt sehr nah. Auch ich habe diese Erfahrung oft gemacht und dann das Amnion gewöhnlich zerrissen, ja in einigen Fällen so gänzlich zerstört gefunden, dass keine Spur davon aufzufinden war; ob die Ursache dieser Erscheinung in krankhaften Prozessen, oder in der Einwirkung der das Amnion umgebenden Flüssigkeiten besteht, oder ob das Liquidum, in dem man das Ei aufbewahrt, Theil daran hat, lasse ich dahin gestellt sein. Genug, es ist so und ich bin fest überzeugt, dass die meisten Anatomen sich dadurch täuschen liessen und dass diese Täuschungen um so leichter waren, weil der grösste Theil der Beobachter weder in Zergliederung der Eier geübt, noch mit den Verhältnissen der *membrana decidua* gehörig vertraut war.

Ehe ich zur Structur des Amnion übergehe, muss ich noch erwähnen, dass der Raum zwischen ihm und dem Chorion nicht in allen Eiern zu derselben Zeit schwindet, dass er bei einigen im dritten Monat noch deutlich besteht, während er bei andern in der siebenten oder achten Woche gänzlich verschwunden ist. Ja in einzelnen, sehr seltenen Fällen lag das Chorion schon im ersten Monate genau auf dem Amnion. Den Grund dieser Erscheinung habe ich nicht auffinden können, jedenfalls gehört sie zu den Ausnahmen, denn in der Regel sind beide Membranen anfangs getrennt; sie nähern sich einander nach und nach und liegen vom vierten Monat an, nur durch eine dünne Lage gelatinöser Masse getrennt, genau an einander.

4) Structur des Amnion. Dass in dem Amnion keine Blutgefässe existiren können, geht aus dem, was wir in dieser Hinsicht über das Chorion sagten, deutlich hervor; das Amnion zeigt sich überdies an keiner Stelle flockig und geht mit keinem Organ, das Blutgefässe enthält, eine genaue Verbindung ein. Ausserdem beweist uns alles über das Amnion hier Verhandelte unumstösslich, dass es nur aus einer einfachen Lamelle besteht, und es ist nicht nöthig, gegen die Meinung mancher Beobachter, als bestehe es im Anfange der Schwangerschaft aus mehrern Blättern, nur ein Wort anzuführen.

5) Folgerungen.

a) Das Amnion ist die innerste aller das Ei bildenden Membranen.

b) Es ist in allen nicht krankhaft veränderten Eiern vom Chorion anfangs durch einen sehr bedeutenden Zwischenraum getrennt, der von der dritten Woche an nach und nach abnimmt und im vierten Monat gänzlich verschwindet.

c) An der äussern Fläche desselben finden sich, obgleich sie weniger glatt ist, als die innere, weder Filamente, noch Gefässe, die es mit dem Chorion vereinigen.

d) Die innere Fläche liegt anfangs dem Embryo sehr nahe, entfernt sich aber von ihm immer weiter, je mehr das Ei in seiner Entwickelung fortschreitet.

e) Es lässt sich nicht mit Bestimmtheit nachweisen, dass das Amnion in die Epidermis des Embryo übergeht oder durch letztere erzeugt wird.

f) Im ersten Monat steht das Amnion nur mit der Nabelschnur in Verbindung.

g) Später vereinigt sich das Amnion, wenn die Bauchbedeckungen des Embryo gebildet sind, mit der Epidermis des letztern so genau, dass eine Trennung unmöglich wird und man eine Continuität beider Lamellen annehmen muss.

h) Das Amnion besteht nur aus einer Lamelle und erhält durchaus keine Gefässe.

i) In den übrigen Säugethieren steht das Amnion in denselben Beziehungen zum Embryo, wie beim Menschen.

Zweites Capitel.

Von den Bläschen.

Zum ausgebildeten Ei gehören nach neuern Annahmen drei Bläschen:

1) Die *vesicula umbilicalis*, das Nabelbläschen;

2) Die *allantois*, die Harnhaut;

3) Die *vesicula erythroides*.

§. 1.

Von der *vesicula umbilicalis*.

Das Nabelbläschen war den Alten nicht bekannt, und hat unter den neuern Schriftstellern im Gebiete der Ovologie zu vielen Streitigkeiten Anlass gegeben, da einige die Existenz desselben verwarfen oder es für ein pathologisches Produkt erklärten, andere es anerkannten und das beständige Vorhandensein des Nabelbläschens ausser allen Zweifel zu setzen suchten.

1) Geschichtliches. Albinus ist der erste Anatom, der die *vesicula umbilicalis* einigermassen sorgfältig beobachtete. Nehmen nun auch einige Physiologen an, das Nabelbläschen sei viel früher aufgefunden worden, so beweist doch die weiter unten citirte Stelle offenbar das Gegentheil, und Lobstein, Beclard und Meckel haben sehr Unrecht, zu glauben, dass schon Needham, Diemerbrök oder wohl gar Ruysch dasselbe entdeckt hätten.

Needham spricht sehr weitläufig von der Allantois [109]), erwähnt aber das Nabelbläschen durchaus nicht.

Diemerbrök hat nicht, wie Lobstein versichert, dreimal ein Bläschen von der Grösse einer kleinen Haselnuss gefunden, sondern nur einmal und zwar in einem Ei aus der sechsten Woche der Schwangerschaft, das etwa so gross als ein Hühnerei war. Zwischen den Häuten desselben war nur wenig Wasser befindlich, und in diesem schwamm ein Embryo von der Grösse einer grossen Ameise. Ausser dem Embryo bemerkte er noch eine kleine, krystallhelle Blase von der Grösse einer Haselnuss, in der sich durchaus kein Embryo wahrnehmen liess. Wie Lobstein diese Hydatide für das Nabelbläschen halten kann, ist unbegreiflich, zumal Diemerbrök selbst sagt, es sei dieses Bläschen wohl nichts weiter, als ein durch einen krankhaften Prozess alterirtes Ei. 1826 habe ich Gelegenheit gehabt, eine ganz ähnliche Beobachtung zu machen; ich fand nämlich ausser dem befruchteten Bläschen noch ein anderes von derselben Grösse, welches in einiger Entfernung von ersterem mit dem Chorion zusammenhing. Es fand sich keine Spur eines Embryo in demselben; die Haut war dünn, durchscheinend, aber ziemlich fest, und es enthielt eine klare, ganz transparente Flüssigkeit. Vom Chorion getrennt, war es nicht möglich, dies Bläschen für etwas anderes als eine Hydatide zu

---

109) *De format. foet. Lond.* 1667.

halten; mit dem Nabelbläschen hatte es durchaus keine Aehnlichkeit. Viele Schriftsteller führen überdies Beispiele von Hydatiden an, die sich im Amnion vorfanden; ich übergehe diesen streitigen Punkt und versichere nochmals, dass ich fest überzeugt bin, dass Albinus zuerst genau das Nabelbläschen beschreibt, indem er sagt: *In duodecima illa (tabula) praeterea filum album ab ipso usque ventre embryonis per umbilicum pertinens, anteque finem ejus exiens, laeviterque se curvans, ac desinens in vesiculam, puro limpidoque distentam humore hydatis specie. Vesicula sub amnio sita in processu ejus infundibuliformi, quem detraxi cum amnio. Umbilicus integer. Quoniam perlucidus, cerni intus in eo filum potest. Praeter filum vesiculae, tria intus fila, quae non expressa etc.* [110]).

Wenn Boerhaave [111]) nicht von der Allantois gesprochen hat, so beschreibt er in folgenden Worten offenbar die *vesicula umbilicalis: Cum fune umbilicali deducente exporrigi urachum usque ad radicem placentae ubi desinat in vesicam singularem propria ab amnio et chorio distinctissima, membrana constantem subtiliori quam reliquae duae, figura ovalem, sitam inter placentam amnio et chorio obductam, et intra chorion supra eam reflexam eique adnatam.*

Die Beschreibung, die uns Ruysch von der Hydatide des Nabelstranges gibt, passt ganz und gar nicht für das Nabelbläschen; die Abbildungen derselben beweisen überdies, dass er seine Untersuchungen an einem abnormen, krankhaft umgeänderten Ei angestellt hat.

Auch Sandifort erwähnt in seinen anatomisch-pathologischen Beobachtungen nicht der *vesicula umbilicalis.*

Hunter [112]) gibt uns auf der 33sten und 34sten Tafel eine Abbildung des Nabelbläschens, das aber seiner Beschreibung nach, und nach den davon gegebenen Zeichnungen nicht mehr im normalen Zustande war. Dasselbe ist bei Böhmer und Madei [113]) der Fall. Wrisberg beschreibt das Nabelbläschen am getreuesten, und in seiner Abhandlung findet sich auch eine der besten Abbildungen desselben.

Die neuern Anatomen haben alle die Lobstein'sche Beschreibung und Abbildung als Typus angenommen, und deshalb behaupten Oken, Dütrochet, Meckel, Bojanus u. A., das Nabelbläschen stütze sich anfangs auf die vordere Seite der Wirbelsäule, habe 6 Linien im Durchmesser und sei oft grösser als der Embryo selbst. Leider war aber das Ei, welches Lobstein untersuchte, nicht im normalen Zustande; seine eigenen Worte, mit der sonst gut gearbeiteten Abbildung, die sich am Ende seiner trefflichen Dissertation befindet, verglichen, liefern davon den besten Beweis. Die Grösse des Eies, das nach Lobstein 6 Wochen alt ist, steht durchaus nicht im Verhältniss mit dem darin enthaltenen Embryo, der höchstens 20 Tage alt zu sein scheint. Das hier abgebildete Bläschen setzt sich an dem untern Ende der Wirbelsäule fest und ist vom Embryo nur durch eine Hautfalte oder kurzen Stiel getrennt; es war mit einer hellen, klaren Flüssigkeit gefüllt und hatte 3 Linien im Durchmesser, obgleich es wenigstens 50 Tage alt war, während doch vom 15ten, 20sten Tage an ein natürlich entwickeltes Nabelbläschen einen mehrere Linien langen Stiel hat, und sich in der Mitte der Concavität, die der Embryo bildet, nicht aber am *ossi coccygis* fixirt. Offenbar war der Fötus im vorliegenden Falle schon lange abgestorben und das Bläschen entweder nicht

110) *Annot. acad. lib.* 1. *cap.* 19. *p.* 74.
111) *Instit. medic.* 684.
112) *Anat. uteri humani gravidi.*
113) *Anat. ovi humani foecundati. Halae,* 1768.

als ein pathologisches Produkt, oder ein in eine Hydatide übergegangenes Nabelbläschen. Alle aus Lobstein's Beobachtungen gezogenen Schlüsse haben deshalb gar kein Gewicht.

Die Abbildung in Sömmering's Werke ist gut; die von Meckel[114]) ist entweder von einem schlechten Zeichner entworfen und der Natur nicht getreu, oder Meckel hat ein anormales Ei untersucht. Ueberhaupt gibt es nur drei gute Abbildungen, nämlich die von Sömmering, Wrisberg und Albinus.

Diese kurze geschichtliche Uebersicht liefert uns den Beweis, wie wenig im Ganzen für die Untersuchung der *vesicula umbilicalis* geschehen ist, und wie widersprechend und unbestimmt die bis jetzt angestellten Beobachtungen sind. Deshalb war es auch möglich, dass bis jetzt die verschiedenartigsten Ansichten darüber existirten. So hielten Osiander, Joerg, Samuel u. A. das Nabelbläschen für ein pathologisches Produkt, während Kieser, Meckel, Dütrochet nicht allein das Gegentheil behaupteten, sondern es für den *vitellus* der Vögel analog erklärten, während Lobstein es für die Allantois hielt. Cuvier, Emmert, Höchstetter theilen Kieser's Meinung, glauben aber nicht, dass das Nabelbläschen durch einen eigenthümlichen Canal mit dem Darmcanal des Fötus in Verbindung stehe.

2) Beschreibung der Nabelbläschen nach der Natur. Die vielfältigsten und genauesten Untersuchungen menschlicher Eier haben mich überzeugt, dass bis zur achten Schwangerschaftswoche ein Bläschen, dem ähnlich, welches Albin, Sömmering, Meckel u. A. beschrieben haben, sich stets vorfindet, und dass dieses Bläschen von der Allantois sich wesentlich unterscheidet. Viele Anatomen haben das Nabelbläschen gar nicht auffinden können; wahrscheinlich lag es daran, dass die Eier, die sie untersuchten, aus einer spätern Periode oder nicht im normalen Zustande waren, da zumal die zarten Theile des menschlichen Eies leicht durch Einreissen der Membranen bei der Entbindung, oder durch Krankheiten und durch chemische Einwirkung zerstört werden. Sehr oft mag aber auch Mangel an Kunstfertigkeit bei dieser Art anatomischer Untersuchungen zu Irrthümern Anlass gegeben haben, denn es ist sehr schwierig, das Nabelbläschen, selbst da, wo es deutlich vorhanden ist, aufzufinden; es ist oft so klein, dass es dem geübtesten Auge entgeht, und variirt ausserdem sehr häufig hinsichtlich seiner Lage und Form. Auch ich habe mich anfangs sehr oft getäuscht und sehr selten das Nabelbläschen gefunden, während ich es jetzt fast an jedem Ei bemerke. In der Zeit, wo das Amnion und Chorion sich gegenseitig berühren, ist es sehr schwer, das Nabelbläschen darzustellen. Da dieser Zeitpunkt bald früher, bald später eintritt, wenigstens nie bestimmten Gesetzen unterworfen ist, und noch kein Physiolog eine grosse Anzahl Eier selbst untersucht hatte, so war es bis jetzt mit grossen Schwierigkeiten verbunden, ja fast ganz unmöglich, bestimmt anzugeben, in welcher Epoche der Schwangerschaft das Nabelbläschen verschwindet.

Schon oben habe ich angeführt, dass die weitere Ausbildung des ganzen Eies oder einzelner Theile desselben öfters gleich im Anfange der Schwangerschaft verhindert wird; ich habe vorzüglich folgende drei Fälle zu beobachten Gelegenheit gehabt: 1) der Embryo stirbt ab oder hört wenigstens zu wachsen auf, während das Ei an Umfang zunimmt; 2) die *vesicula umbilicalis* wird atrophisch, verwandelt sich in eine Hydatide und löst sich vor der bestimmten Zeit von dem Embryo ab; 3) das Amnion bleibt entweder zu lange Zeit vom Chorion getrennt, oder beide Häute verbinden sich zu früh-

114) *Journ. compl. des scienc. medic. t.* 2. *p.* 310. *fig.* 2.

zeitig. Ausserdem ist der Embryo sowohl, als auch jeder einzelne Theil des ihn umgebenden Eies Krankheiten ausgesetzt, die seine Structur entweder nur umändern, oder ihn gänzlich oder theilweise zerstören können. Bedenkt man nun, dass unter fünf Eiern, die man zergliedert, wenigstens drei krankhaft verändert sind, so kann man sich leicht erklären, wie es möglich ist, dass selbst die fleissigsten Zergliederer das Nabelbläschen entweder gar nicht bemerkten, oder die verschiedenartigsten, oft sich ganz widersprechenden Beschreibungen davon machen konnten. Schon die Austreibung des Eies an sich lässt vermuthen, dass es nicht mehr im normalen Zustande sei, denn der Abortus ist gewöhnlich durch Krankheiten bedingt, und ist dies nicht der Fall, so ist doch das Ei häufig mit Blut überzogen, und es finden sich zwischen den Häuten Exsudate von Blut oder andern fremdartigen Materien; die Membranen selbst sind häufig zerrissen, und der Embryo ist durch den Druck, den die Zusammenziehungen des Uterus auf ihn ausübten, verunstaltet. Zerreissen die Membranen, so fliesst natürlich die in ihnen enthaltene Flüssigkeit aus, und die *vesicula umbilicalis* wird gänzlich zerstört oder wenigstens vom Embryo getrennt.

Unter 200 Eiern aus den ersten drei Monaten der Schwangerschaft habe ich das Nabelbläschen nur bei 30 im normalen Zustande gefunden.

a) Im Jahre 1825 erhielt ich ein vollständiges Ei, das einen Zoll im Durchmesser hatte; ich legte es, um die einzelnen Theile deutlicher unterscheiden zu können, in ein Glas mit reinem Wasser und sah in der Höhle des Chorion ganz deutlich, ausser dem durch das Amnion gebildeten Sacke, ein Bläschen, welches frei darin hing und mit keinem der es umgebenden Theile in Verbindung stand. Es hatte eine ei- oder birnförmige Gestalt, war mit seinem spitzeren Ende nach dem Embryo hin gerichtet, und seine Durchmesser betrugen in die Breite 2 bis 3, in die Länge aber mehr als 3 Linien. Es sass an einem Stiel, der 4 bis 5 Linien lang, $\frac{1}{2}$ Linie dick und cylindrisch war; dieser hing mit dem Unterleibe der Frucht zusammen und endigte sich in einer bräunlich gefärbten Masse, die, wie es mir schien, vorzüglich durch die Leber gebildet wurde. An dieser Stelle theilte er sich scheinbar in zwei Aeste, die sich bis zur vordern Seite der Wirbelsäule fortsetzten. Die eine Hälfte dieses Cylinders war ausserhalb des Amnion, die andere zwischen diesem und dem Embryo befindlich. Er stand mit der Nabelschnur blos an der Stelle, wo beide das Amnion durchbohrten, in Verbindung. Zwei Gefässe sah man in ihm verlaufen und sich deutlich in den Wänden des Nabelbläschens verästeln. Ja er selbst bildete einen Canal, denn ich konnte durch einen leisen Druck das gelblich gefärbte Liquidum, welches im Nabelbläschen enthalten war, aus demselben heraus- und dann wieder in dasselbe zurückdrängen. Die die *vesicula* umgebende Haut war nicht ganz durchsichtig, etwas dicker und eben so elastisch als das Chorion. Ihre Farbe fiel ins Graue, auch schien sie nicht glatt, sondern körnig und leicht gefurcht zu sein. Da dieses Ei schon einige Zeit in Alkohol gelegen hatte, so war es leicht möglich, dass einige der eben erwähnten Erscheinungen nicht ganz dem natürlichen Zustande entsprachen.

b) In einem andern, nicht ganz so alten Ei fand ich zwischen Chorion und Amnion ein Bläschen, welches mehr sphärisch als oval war. Der Stiel desselben war etwas kürzer, als bei dem eben beschriebenen, ging durch das Amnion hindurch und setzte sich als vielfach gekrümmter Canal, der von der Beckengegend des Embryo aus nach der Brust hinaufstieg, fort. Das Bläschen selbst enthielt eine gelblich weisse Flüssigkeit, war äusserlich glatt und zeigte nirgends eine Spur von Falten; die Wände desselben waren nicht ganz durchsichtig, aber so dicht und elastisch, dass man, ohne sie zu zerreissen, sie

zusammendrücken und an ihnen ziehen konnte. Das in dem Bläschen enthaltene Liquidum konnte man sehr leicht durch den Stiel bis in den gewundenen Canal, in den sich dieser mündete und den ich für den Darmcanal halte, fortrücken; doch war es nicht möglich, dasselbe aus dem Darmcanale wieder in das Bläschen zurückzubringen. Die Gefässe des Bläschens waren nicht so deutlich wie bei *a*) entwickelt. Dieses Ei war ganz frisch, alle seine Theile unverletzt und im natürlichen Zustande.

c) In einem Ei aus dem ersten Monate lag das Nabelbläschen wie gewöhnlich zwischen dem Chorion und Amnion, ohne mit ihnen zusammenzuhängen, war aber von einer eigenthümlichen Substanz, die ich den netzförmigen Körper (*corps réticulé*) nennen will, ganz eingehüllt. Es hatte ganz die Form und Grösse eines Corianderkorns, sein Durchmesser betrug in allen Richtungen nicht mehr als eine Linie, und es enthielt eine zähe, ziemlich dunkelgelbe Flüssigkeit. Der Stiel, welcher nur $\frac{1}{4}$ Linie dick war, lag ausserhalb des Amnion ganz frei, vereinigte sich aber innerhalb desselben, etwa eine Linie vom Embryo entfernt, mit der Nabelschnur. Ich habe weder Gefässe, noch eine Vereinigung mit dem Darmcanale in diesem Falle bemerken können.

d) Das Nabelbläschen in einem Ei aus der sechsten Woche der Schwangerschaft hatte die Grösse einer kleinen Linse, war etwas abgeplattet und von gelber Farbe. Es hing an der convexen Seite des Amnion und endigte sich in einen sehr dünnen, 3 bis 4 Linien langen Stiel, der sich in der Insertionsstelle der Nabelschnur verlor. Wenn man durch einen Tubulus Luft einblies, so nahm das Bläschen eine runde Gestalt an, die Luft drang aber nicht in den Stiel desselben ein. Die Wände waren eben so elastisch und dicht, wie bei den vorigen.

e) Ganz dieselben Erscheinungen nahm ich bei einem andern Ei wahr; das Nabelbläschen war ebenfalls an die äussere Fläche des Amnion befestigt, hatte dieselbe Form, war nur wenig kleiner, und inserirte sich ebenfalls mittelst eines 4 Linien langen Stieles in die Wurzel der Nabelschnur.

f) Dasselbe fand ich bei einem Ei aus der siebenten Woche, das Nabelbläschen hing am Amnion, war rund und von gelber Farbe, und hatte einen 4 Linien langen Stiel.

g) Statt das Bläschen am Amnion befestigt zu finden, traf ich es bei einem andern Ei aus derselben Schwangerschaftsperiode an der innern Fläche des Chorion befestigt. Der sehr dünne Stiel war 5 bis 6 Linien lang und vereinigte sich mit den Gefässen der Nabelschnur in der Mitte seiner ganzen Länge. Die *vesicula umbilicalis* war eben so gross und von derselben Form, als in den letzten Beobachtungen.

h) Bei einem andern Ei war das Nabelbläschen an sich eben so beschaffen, nur war der Stiel desselben 7 bis 8 Linien lang und dabei so dünn, dass man ihn vor seiner Vereinigung mit der Nabelschnur an der Wurzel derselben, wo er drei deutlich wahrnehmbare Anschwellungen bildete, fast nicht bemerkte.

i) Ich habe in einem etwa 3 Monate alten Ei ein Nabelbläschen, welches ganz rund, von gelber Farbe und $1\frac{1}{2}$ Linie gross war, ganz frei zwischen dem Chorion und Amnion, etwa einen Zoll vom Embryo entfernt, gefunden. Der Stiel desselben war haarförmig, und nur an einzelnen Stellen zwischen den Nabelschnurgefässen sichtbar.

k) Im Jahre 1827 habe ich Gelegenheit gehabt, in einem Ei aus dem dritten Monat, das ganz frisch war, ein bei weitem grösseres Nabelbläschen wahrzunehmen, welches wohl 2 Zoll von der Insertion des Nabelstranges entfernt war. Der Stiel desselben war abgerissen, man konnte ihn aber leicht von dem Bläschen aus, an der äussern Fläche des Amnion hin, 12 bis 15 Linien weit verfolgen; dann verlief er als ein rother Strei-

fen, der sich bis zum Nabel der Frucht fortpflanzte. Der Nabel war mit einer glasförmigen, dicken Masse, die das Chorion vom Amnion trennte, überzogen.

l) Einige Tage vorher hatte ich bei Untersuchung eines sechs- bis siebenwöchentlichen Eies bemerkt, dass man den Stiel des Nabelbläschens nicht mehr bis zum Insertionspunkte der Nabelschnur verfolgen könne. Das Nabelbläschen war leer und hatte die Grösse und Form eines Hanfkorns.

m) Mehrere Male habe ich das Nabelbläschen mit allen seinen charakteristischen Kennzeichen ganz getrennt von allen übrigen Theilen des Eies im Wasser des Amnion, oder in der glasartigen Feuchtigkeit, die sich zwischen Chorion und Amnion befindet, schwimmend gefunden; aber diese Trennung war bestimmt Folge der Entbindung oder einer andern Gewalt, die auf das Ei gewirkt hatte. — In einem Ei war das Chorion ganz unversehrt, und seine Höhle mit einer eiweissartigen Flüssigkeit angefüllt, in der das Nabelbläschen und einige Reste des Amnion schwammen.

n) und *o*) Ich habe die *vesicula umbilicalis* sogar noch in Eiern aus dem vierten, fünften und sechsten Schwangerschaftsmonate, deren Hüllen nicht gerissen waren, gefunden. Es liegt dann 3 bis 4 Zoll weit von der Nabelschnur, sein Stiel ist sehr dünn und verliert sich in dem Gewebe des Amnion. Grösse, Form, Farbe des Bläschens sind ganz wie in der siebenten Woche.

p) Auch bei der Zergliederung eines Eies von 12 Tagen, das die Grösse einer Haselnuss hatte, habe ich das Nabelbläschen wahrgenommen, es zeigte dieselben Charaktere, wie das unter *b*) beschriebene, nur dass es halb so gross als jenes, und mehr rund als oval war. Es befestigte sich an die innere Fläche des Chorion durch eine kaum zu unterscheidende Spitze, die ich an keinem andern Nabelbläschen habe auffinden können. Sein Stiel war sehr kurz und vereinigte sich mit dem Unterleibe des Embryo.

3) Allgemeine Beschreibung der Nabelbläschen. Die *vesicula umbilicalis* ist ein kleines, birnförmiges oder auch rundes Bläschen, welches in der zweiten und dritten Woche der Schwangerschaft etwa 2 bis 4 Linien im Durchmesser hat. Es ist sehr wahrscheinlich, dass das Nabelbläschen in der dritten und vierten Woche am grössten ist, wenigstens habe ich es später nie so gross gefunden. Von der fünften bis siebenten Woche an wird es immer kleiner, und hat in dieser Periode nur noch die Grösse eines Corianderkorns; es wird dann immer platter und verschwindet nach und nach gänzlich. Sehr oft ist es im dritten Monate nicht mehr vorhanden, während man es in andern Fällen noch bei Eiern aus dem vierten, fünften und sechsten Schwangerschaftsmonate wahrnehmen kann.

Das Nabelbläschen liegt zwischen dem Chorion und Amnion. Wenn ich 1824 das Gegentheil behauptete, so entstand mein Irrthum daraus, dass ich das Nabelbläschen mit einem andern blasenartigen Körper, der ihm in einer Beziehung ähnlich, in anderer aber ganz verschieden von ihm ist, verwechselte. Da ich damals die Häute des Eies für Fortsätze der Epidermis des Embryo hielt, so konnte ich nicht begreifen, wie das Nabelbläschen, das meiner Meinung nach ausserhalb des Chorion lag, mit dem Darmcanale oder irgend einem Eingeweide der Unterleibshöhle in Verbindung treten könnte.

Da das Nabelbläschen bis zum 30sten oder 40sten Tage in den netzförmigen Körper gehüllt ist, so muss man es mitten in dieser Masse aufsuchen. Gewöhnlich ist das Nabelbläschen mit der äussern Seite des Amnion oder mit der innern des Chorion in genaue Berührung getreten und mit ihnen verwachsen; manchmal bleibt es auch frei, ohne mit irgend einem Theile sich zu verbinden.

Der Stiel, welcher das Nabelbläschen mit dem Embryo verbindet, ist in den verschiedenen Epochen der Schwangerschaft anders gebildet. Bis zum Ende des ersten Monats ist er wenigstens 2, und höchstens 6 Linien lang und $\frac{1}{4}$ Linie dick. Da, wo er sich mit dem Bläschen vereinigt, ist er gewöhnlich trichterförmig erweitert; gegen den Embryo hin bleibt er immer gleich stark. Dass sich dieser Fortsatz des Nabelbläschens wirklich mit dem Darmcanal vereinigt, ist keinem Zweifel unterworfen. Ehe die Bauchdecken des Embryo völlig gebildet sind, scheint der Stiel des Nabelbläschens durch das Amnion, welches er durchbohrt, gleichsam in zwei Theile getheilt zu werden, deren einer sich zwischen der Wirbelsäule und der Stelle, wo sich später der Nabel bildet, der andere aber ausserhalb des Amnion zwischen diesem und dem Nabelbläschen befindet.

Nach dem ersten Monate wird der Stiel länger und dünner, seine *portio abdominalis* verliert sich in die Nabelschnur, und man kann ihren Verlauf bis zum Embryo nicht mehr genau verfolgen. Seine Länge beträgt jetzt $\frac{1}{2}$ bis 1, ja auch wohl $1\frac{1}{2}$ Zoll; er zerreisst, wenn das Nabelbläschen zu frühzeitig mit den Häuten des Eies verwächst, sehr leicht, weil er den Tractionen der Membranen nicht widerstehen kann. Die Entfernung des Nabelbläschens von der Nabelschnur richtet sich nach dem Zeitpunkte, in welchem der Stiel des erstern zerreisst.

Bis zum 20sten bis 30sten Tage ist dieser Stiel bestimmt ein offener Canal, denn man kann das in dem Nabelbläschen enthaltene Liquidum, ohne irgend einen Theil zu verletzen, in ihn hineindrücken. Die Behauptungen Emmert's[115]) Höchstetter's[116]), Cuvier's u. A. sind dadurch widerlegt, und wenigstens bestimmt nicht auf den menschlichen Embryo anwendbar. Dieser Canal obliterirt sich nicht in allen Individuen zu derselben Zeit, doch scheint er höchstens bis zum Ende der fünften Woche offen zu bleiben; die Obliteration findet zuerst an der Stelle, wo er sich in den Nabel des Embryo inserirt, Statt, und verbreitet sich von hier aus gegen die *vesicula umbilicalis*.

Die das Nabelbläschen bildende Membran ist ziemlich dick, fest, elastisch und eben so consistent, als das Chorion und Amnion. So lange das Nabelbläschen gefüllt ist, ist sie glatt, nach Entleerung desselben wird sie aber uneben und faltig; sie ist gelblich gefärbt und nicht ganz durchsichtig, beides hängt aber auch vielleicht von der Farbe des in ihr enthaltenen Liquidums ab.

Die Anatomen, welche das Nabelbläschen an Thieren beobachteten und annahmen, dass es mit dem Darmcanal in Verbindung stehe, behaupten, dass es aus drei Lamellen zusammengesetzt sei. Nach Dütrochet hat das Nabelbläschen des Menschen, weil es eine Fortsetzung des Darmcanals ist und dieser aus drei Häuten besteht, ganz dieselbe Structur. Mir ist es nie gelungen, mehrere Hautlagen aufzufinden, und ich glaube deshalb, dass das Nabelbläschen nur durch eine Membran gebildet wird, die jedoch, ohne deshalb aus einer *membrana serosa*, *mucosa*, oder wohl gar *musculosa* zu bestehen, eine *superficies mucosa* und *serosa* hat *).

Die arteriellen und venösen Gefässe, die sich im Nabelbläschen verbreiten, nennen wir *vasa omphalo mesenterica;* sie verästeln sich nicht allein in den Stiel des Bläschens, sondern gehen auch deutlich in die Wandungen desselben über. Sie bilden ein sehr feines, arborescirendes Gefässnetz, welches man mit blossen Augen wahrnehmen kann;

---

115) Reil, Archiv für Physiologie. Th. 10. S. 70.

116) *Ibid.*

*) Die Annahme von drei Lagen ist rein hypothetisch; die Analogie zwischen Nabelbläschen und Darmcanal, die nicht zu läugnen ist, kann obige Behauptung nicht einmal rechtfertigen, weil in der Zeit, wo das Nabelbläschen existirt, selbst im Darmcanal die drei ihm eigenthümlichen Häute nicht bestimmt nachgewiesen werden können.

an der Bläschen selbst verlaufen sie zu beiden Seiten desselben gewöhnlich in zwei äusserst feinen Aesten *). Sie vereinigen sich nicht mit dem Stamme der *arteria* und *vena meseraica sup.*, sondern mit Aesten derselben, die am Blinddarm verlaufen. Einige Male ist es mir gelungen, die *vasa omphalo-mesenterica* zu injiciren, sie hatten den Umfang eines Haares. Diese Gefässe scheinen zur Ernährung des Nabelbläschens, nicht aber dazu bestimmt zu sein, das in dem Nabelbläschen befindliche Liquidum dem Embryo zuzuführen. Sie verästeln sich im Nabelbläschen, wie die *vasa umbilicalia* in dem Mutterkuchen, und werden atrophisch, sobald das Nabelbläschen abstirbt. Deshalb findet man sie nie, wenn der Canal des Nabelbläschens obliterirt ist.

Man hat die in dem Nabelbläschen enthaltene Flüssigkeit vielfach mit dem Dotter des Eies der Vögel verglichen und sie für demselben analog erklärt; Albin, Boerhaave, Hunter, Wrisberg, Lobstein halten sie für reines Serum. Ich trete der erstern Ansicht bei, denn ich habe gefunden, dass das Liquidum stets blassgelb gefärbt und undurchsichtig ist, dass es die Consistenz einer dünnen Emulsion hat und in jeder Beziehung von den übrigen serösen Flüssigkeiten des menschlichen Körpers sich unterscheidet. Es hat bald eine hellere, bald eine dunklere Farbe, und in einigen Fällen habe ich sogar darin eine Substanz gefunden, die dem Dotter ganz ähnlich war. Meiner Ueberzeugung nach ist dies Liquidum eine Art Oel, welches dem Dotter im Ei der Vögel analog ist, und in den ersten Wochen zur Ernährung des Embryo wesentlich beiträgt.

4) Der Nutzen des Nabelbläschens. Das Nabelbläschen dient offenbar zur Ernährung des Embryo in den ersten Wochen der Schwangerschaft, wo die Nabelschnur mit ihren Gefässen noch nicht ausgebildet ist; sobald diese die Nutrition übernimmt, wird das Nabelbläschen überflüssig. Dieser Hypothese nach hat es nur einen temporären Nutzen, und sein Zweck ist der, dem Organismus Zeit zu lassen, sicherere und permanente Wege für die Ernährung des Embryo zu bilden. Vom Augenblicke der Befruchtung an bis zu der Zeit, wo sich das Ei an die innere Wand der Gebärmutter festsetzt, ist das menschliche Ei wirklich dem der Vögel nicht ganz unähnlich; frei und unabhängig von der Mutter, wie dieses, muss es auch die Mittel zur Erhaltung des Embryo in sich tragen. Bei dem einen sind diese Organe nur vorübergehend, während sie beim andern bis zur Geburt fortbestehen; diese Erscheinung lässt sich jedoch leicht erklären, wenn man bedenkt, dass das Ei der Säugethiere im Körper der Mutter selbst, durch den es so leicht auf andern Wegen ernährt werden kann, bis zur Geburt verschlossen ist, während das der Vögel ausserhalb des weiblichen Körpers seine völlige Reife erlangt.

5) Analogie. Das Nabelbläschen des Menschen ist also dem Dottersack der Vögel durch seine Form, Lage, Verbindung mit dem Darmcanale und seinem Zweck analog. Die etwa Statt findenden Verschiedenheiten beider Organe heben diese Analogie durchaus nicht auf, da man immer bedenken muss, dass das menschliche Ei die Placenta und die Nabelschnur besitzt, die dem Ei der Vögel gänzlich abgehen.

§. 2.

Von der Allantois.

Zwischen dem Chorion und Amnion liegt bei den *bisulcis* eine dritte Membran, welche die Alten wegen ihrer wurstförmigen Gestalt die Allantois nannten. Den Na-

*) Madei und Böhmer[117]) scheinen sie zuerst bemerkt zu haben; Hunter[118]) gibt eine Abbildung von ihnen. Die beste Beschreibung derselben findet sich bei Blumenbach, Wrisberg[119]) und Kieser.

117) *l. c.*
118) *l. c. t.* 34. *f.* 2.
119) *De struct. embryon. Gotting.* 1764.

men Harnhaut hat sie, weil sie mittelst des Urachus mit der Harnblase der Frucht zusammenhängt. Sie entwickelt sich sehr frühzeitig, nimmt bald einen ziemlich grossen Raum ein und enthält eine Flüssigkeit, die sich weder in allen Epochen der Schwangerschaft, noch bei allen Thieren gleich bleibt. Bei den Wiederkäuern enthält sie einige Zeit vor der Geburt eine gelbliche oder grünliche seröse Flüssigkeit. Bei den *solidungulis* findet man in dem Wasser der Allantois ein gleichsam coagulirtes Sediment in grössern oder kleinern Klumpen, welches man Pferdegift (*hippomanes*) nennt. Bei den Vögeln entwickeln sich während der Bebrütung des Eies, obgleich weniger constant, ebenfalls solche Flocken. Im Ei der Ringelnatter ist die Flüssigkeit in der Allantois leicht gelblich gefärbt und flockig. Ob nun gleich das Liquidum der Allantois so ganz verschiedenartig ist, so behaupten doch die meisten Physiologen, die Allantois sei ein Anhängsel der Urinblase, und das in ihr enthaltene Wasser harnartiger Natur.

1) Geschichtliches. Die Allantois ist seit mehrern Jahrhunderten der Streitapfel der Anatomen gewesen, die ihre Existenz bald angenommen, bald gänzlich verworfen haben. Die neuern Anatomen sind darüber einig, dass im menschlichen Ei keine Allantois vorhanden sei, und diejenigen, welche sie im menschlichen Ei zu finden wähnten, schlossen nach Analogien oder verwechselten einen andern wichtigen Theil mit derselben.

Cuvier begnügt sich damit, zu behaupten, es existire in den ersten Wochen der Schwangerschaft beim Menschen eine Allantois. Lobstein verwechselt die *vesicula umbilicalis* mit ihr, Needham, Lacouvrée[120]), Hoboken, Diemerbrök, Hale, Neufville, Littre, Rouhault versichern, die Allantois in allen Epochen der Schwangerschaft deutlich gesehen zu haben, und geben sogar Abbildungen von ihr. Alle diese Beobachtungen sind aber unrichtig, weil alle diese Schriftsteller das Chorion mit der *decidua* verwechselten und das Chorion für die Allantois hielten.

Um jeden Zweifel in dieser Hinsicht zu verbannen, will ich in Folgendem kurz die eigenen Worte der Anatomen, die der Allantois erwähnen, mittheilen.

Rufus[121]) von Ephesus ist nach Galen der erste Schriftsteller, der der Allantois erwähnt und sie zu den dem Embryo eigenthümlichen Membranen zählt. Nachdem er angeführt hat, dass die weiche und gespannte Haut nach Empedokles das Amnion genannt werde, sagt er: *Nos hanc tunicam dissecantes, humoris cujusdam longe illo cui in secundis continetur, mundiores plenam invenimus accurateque aestimantibus veluti foetus sudor videbatur, per urinaculum vero humorem quendam in secundas instar urinae transfundi cognorimus . . . E secundis umbilicus oritur ex duabus venis totidemque arteriis compositus et ex quinto appellato urinaculo, brevi vasculo, utrinque cavo, e vesicae fundo in secundas intrante.*

Spigel[122]) sagt: *Allantoidem in homine vesicam esse oblongam, inter chorion et amnion mediam totam ea solum parte conclusam, quâ placenta cooperitur.*

Needham[123]) gibt eine genauere Beschreibung: *Hac circa funiculum relicta ad proximam membranam perge, quam si vel externe prope placentam vulneraveris, vel ad extremas fimbrias digitis laceraveris, videbis in duas facile dividi: quarum exterior porosa est et spongiosa venulisque scatet. Interior lubrica admodum est et*

120) *De nutritione foetus c.* 8.
121) *De appellat. part. l.* 1. *c.* 37. *p.* 17.
122) *De format. foet. c.* 5. *p.* 5.
123) *De format. foet. p.* 197.

dura, summeque pellucida venis arteriisque vacua, illam ego pro chorio habeo, hanc pro tunica urinaria; prioris duplicatura dici non potest ob dissimilitudinem substantiae, sed sive locum ipsius, sive figuram, aut substantiam spectemus, prorsus eadem est cum membrana urinaria placenti ferorum et equi . . .

Offenbar hat Needham hier das Chorion als Allantois, und die *decidua* als Chorion beschrieben.

Hyghmore [124]) nimmt ebenfalls eine Allantois an, eben so Hoboken, der ihr den Namen der mittleren Haut beilegt.

Diemerbrök [125]) erklärt sich auch für das Bestehen der Allantois und versichert, sie immer deutlich gesehen zu haben.

De Graaf behauptet sie aufgeblasen zu haben und gibt eine Abbildung von ihr, die uns beweist, dass er in denselben Irrthum, wie Needham, verfallen ist. Bidloo und Tyson [126]), so wie auch Cowper, verwechselten ebenfalls das Chorion mit der Caduca, und hielten das erstere für die Allantois. Erst nach Hunter's Entdeckung hörten diese Widersprüche auf.

Littre [127]) fand seiner Angabe nach in einem Ei aus dem achten Monat der Schwangerschaft noch eine ganz deutlich wahrnehmbare Allantois, und stellt die Behauptung auf, dass sie in jedem natürlich gebildeten Ei vorhanden sein müsse.

Tauvry behauptet, dass sich zwischen dem Chorion und Amnion eine dritte Membran befände, die den Harn des Embryo aufnähme und deshalb Harnhaut genannt werde.

Auch nach Rouhault findet sich unter dem Chorion eine dritte Membran, die er aber, um eine Verwechselung mit der Allantois der Thiere zu vermeiden, *membrane moyenne* nennt. Sie ist weiss, sehr fein und durchsichtig, hängt mit dem Chorion zusammen und umgibt den Nabelstrang bis zum Nabel der Frucht. Die der Rouhault'schen Abhandlung beigefügten Zeichnungen beweisen, dass diese *membrane moyenne* das Chorion ist.

Auch Neufville [128]) beschreibt das Chorion als Allantois. — Richard Hale [129]) scheint das Amnion dafür gehalten zu haben.

Noortwyk [130]) erklärte sich mit Harvey gegen die Existenz der Harnhaut und sagt am Schlusse seiner Abhandlung, nachdem er mit den besten Gründen ihr Vorkommen bestritten hat: *Itaque eum Harveo concludam, haud praefracte negare me, dari allantoidem, vel cavum quoddam vicarium inter membranas foetus, urinae per urachum allatae receptaculum.*

Pockels, der die genauesten Untersuchungen an Eiern aus den ersten Wochen vorgenommen zu haben versichert, fand beim Menschen keine Allantois und glaubt, dass eine Verwechselung mit der *vesicula umbilicalis* oder *erythroides* die Physiologen zur Annahme derselben verleitet habe.

Ich will die Geduld der Leser nicht weiter mit Citaten ermüden und führe schliesslich nur noch an, dass Verwechselungen des Chorion mit der *decidua* zu allen diesen Trugschlüssen Anlass gab. So weit war man durch fortgesetzte Beobachtungen

---

124) *Disquis. anat.*
125) *l. c. t.* 1. *p.* 549.
126) *Philos. transact. vol.* 4. *p.* 578.
127) *Histoire de l'acad. des sciences.* 1699. *p.* 42.
128) *De allantoid. hum. p.* 40.
129) *Philos. transact.* 1701. *vol.* 22.
130) *Uteri gravidi hum. anat. et histor. p.* 201.

gelangt, als ich im Jahr 1822 selbst anfing, den Gegenstand zu untersuchen und durch fleissige und genaue Zergliederungen bald zu dem Resultate kam, dass die Allantois, wenn sie vorhanden sei, sich nie zwischen Amnion und Chorion, sondern immer ausserhalb des letztern befinde. Mehrere Bläschen und Anschwellungen des Nabelstranges, bis zu denen ich den Urachus verfolgen konnte, schienen meine Ansicht zu bestätigen, als ich zwischen den eben erwähnten Membranen ein sehr deutlich wahrnehmbares, grosses Nabelbläschen fand und daraus schloss, dass auch die Allantois sich in demselben Raume befinden müsse, wenn sie vorhanden sei. Selbst durch die fortgesetztesten, genauesten Zergliederungen war es mir nicht möglich, mich mit Bestimmtheit für das Dasein oder Nichtdasein der Allantois auszusprechen; doch wurde es mir immer wahrscheinlicher, dass die Masse, welche sich zwischen dem Chorion und Amnion vorfindet, wohl ein eigenthümlicher Apparat sein könne, der bis jetzt den Beobachtungen aller Physiologen entgangen sei, und fortgesetzte Untersuchungen, von denen ich einige hier anführe, überzeugten mich von der Richtigkeit meiner Hypothese.

2) Beobachtungen und Beschreibung dieses Apparates.

a) In einem Ei von 5 Wochen, welches einige Monate lang in Alkohol aufbewahrt worden war, fand ich die in der Höhle des Chorion eingeschlossene Flüssigkeit durch eine Menge gelblich-rother Flocken, die beinahe wie in Spiritus macerirtes Spinnengewebe aussahen, getrübt. Die innere Fläche des Chorion war mit einer dünnen, ungleichförmigen Lage dieser flockigen Masse überzogen, das Ei enthielt weder Amnion noch Embryo.

b) Dieselbe Beobachtung machte ich an einem Ei aus derselben Schwangerschaftsperiode, das gleichfalls in Spiritus gelegen hatte, und in dem das Amnion und der Embryo durchaus unverletzt waren.

c) Die flockige Substanz fand ich auch in einem Ei aus der achten Woche der Schwangerschaft, das ich nur wenige Tage in Alkohol aufbewahrt hatte. Amnion und Embryo waren im normalen Zustande.

d) Bei der Zergliederung eines Eies aus dem ersten Monate, das die Grösse eines Rebhuhneies hatte, flossen, als ich das Chorion durchschnitt, einige Tropfen eines hellen Liquidums aus; das Amnion und die *vesicula umbilicalis* aber umgab ein poröses, zähes und dickliches, gleichsam netzartiges Gewebe von röthlicher Farbe, welches den oben erwähnten Flocken sehr ähnlich war; es hing mit dem Chorion und Amnion so lose zusammen, dass ich es mit dem Stiele des Scalpells abtrennen konnte, und es riss, wenn ich es mit der Pinçette an einer Stelle fasste, leicht an einer andern ein. Die Textur dieses eigenthümlichen Organs, denn dafür musste ich es nun halten, war unregelmässig; seine Lage entsprach ganz der der Allantois bei den übrigen Säugethieren; da aber auch dieses Ei in Alkohol gelegen hatte, so konnte dadurch jenes Gebilde erzeugt worden sein.

e) In einem Ei von 20 Tagen, welches nicht in Alkohol aufbewahrt worden und ganz normal gebildet war, fand ich, als ich es 3 Tage nach seinem Abgange untersuchte, folgende Erscheinungen: Der Raum, welcher Chorion und Amnion trennt, war, wie es in dieser Zeit der Schwangerschaft gewöhnlich der Fall ist, noch ziemlich gross und fast ganz und gar durch eine schwammige, gelblich-rothe Substanz, welche den Embryo und das Nabelbläschen in sich einschloss, ausgefüllt. Diese Masse war in der Gegend des Nabelstranges am wenigsten dick, je weiter sie aber von diesem entfernt war, desto dichter wurde ihr Gewebe, so dass es einige Linien im Durchmesser hatte.

Trotz dem war es mir unmöglich, einzelne Lamellen aufzufinden, das Ganze schien aus einer unendlichen Menge in einander verflochtener Filamente und Fasern zu bestehen und ein netzartiges Magma (*magma réticulé*) zu bilden. Stach ich mit einer Nadel in diesen Körper, so floss eine weissliche, dicke Flüssigkeit, jedoch in sehr geringer Quantität aus. An das Chorion war dieser Körper durch sehr feine Filamente befestigt, seine Verbindung mit dem Amnion und der *vesicula umbilicalis* war nicht so innig; er umgab den Nabelstrang und man konnte ihn bis an die Insertion des Stiels des Nabelbläschens genau verfolgen.

f) Unmittelbar unter dem Chorion fand ich bei der Section eines Eies aus der vierten Woche, das ganz vollständig war, ein sehr feines, weissliches Gewebe, welches eben so leicht einriss, als die Retina. Aller möglichen Vorsicht ungeachtet zerriss es dennoch durch den blossen Druck des Messers, als ich das Chorion öffnen wollte. Dieses eigenthümliche Gewebe war gleichförmig über die ganze innere Fläche des Chorion verbreitet und an letztere durch viele dünne, weisse Fädchen befestigt; es enthielt eine milchartige, leicht gelblich gefärbte Flüssigkeit, die in homogenen, gleichsam pulpösen Klümpchen zum Vorschein kam. Inwendig war es von einer unzähligen Menge Faden und Lamellen, die sich in jeder Richtung durchkreuzten und verflochten, ausgefüllt. Diese Filamente setzten sich, indem sie mitten durch das ziemlich dicke Fluidum gingen, an einer zweiten Lamelle, welche unmittelbar auf dem Amnion und dem Nabelbläschen lag, fest. Da ich diese Zergliederung nur unter Wasser machen konnte, so floss der grösste Theil jener milchigen Flüssigkeit in dasselbe und bildete darin, ohne sich mit dem Wasser zu vermischen, lanuginöse Flocken. Die abgetrennten, im Wasser flottirenden Hautlappen dieses Sackes waren ganz durchsichtig und viel dünner, als das Amnion. Das neue Organ stellte sich also als ein aus zwei Blättern bestehender Sack dar, welcher die innere Fläche des Chorion genau umgab, und die *vesicula umbilicalis*, so wie das Amnion, nach Art der serösen Häute überzog, dessen Inneres aber ein aus ungleichen und weiten Maschen bestehendes Netz, welches ein milchartiges Fluidum ausfüllte, enthielt. Die beiden Lamellen entfernten sich bis auf 3 Linien von einander, näherten sich aber in der Gegend der Insertion der Nabelschnur mehr und mehr, und schienen am Abdomen des Embryo zu verschmelzen; ihre grosse Zartheit machte es mir unmöglich, zu bestimmen, mit welchem Organe der Unterleibshöhle des Embryo sie in Verbindung treten.

g) Bei der Zergliederung eines 12 Tage alten Eies fand ich Alles wie im eben erwähnten Falle, nur war der von mir entdeckte Körper dunkler gefärbt, und das in ihm enthaltene Liquidum weniger dick.

Nach allen diesen Beobachtungen glaube ich diese Blase für die Allantois halten zu dürfen; habe ich auch ihren Zusammenhang mit der Urinblase nicht nachweisen können, so ist dies eben so wenig bei vielen Säugethieren, und namentlich nicht bei den Reptilien geschehen. Ausserdem war bei der ersten und zweiten der angeführten Untersuchungen die Urinblase sehr klein oder vielmehr noch so weit in ihrer Ausbildung zurück, dafs ich sie mit Gewissheit nicht unterscheiden konnte; dann habe ich oft gesehen, dass die Spitze der Blase bis an das Amnion reichte, und dass der netzförmige Körper sich in mehr entwickelten Früchten bis an die Insertion des Nabelstranges in den Nabel erstreckte. Bei vielen Embryonen habe ich den Urachus bis in die Nabelschnur verfolgt und deutlich gesehen, dass er in ein zellulöses Gewebe überging; ja ich habe bei einem Ei von 5 bis 6 Wochen wahrgenommen, dass sich der Urachus in die glasförmige Masse, die in dieser Epoche der Schwangerschaft den oben beschriebenen porösen Körper er-

setzt, verlor. Bei Eiern aus einer spätern Periode war es mir unmöglich, Luft aus der Harnblase in den Urachus, der sich ganz wie ein festes Ligament verhielt, durch Einblasen zu treiben.

h) In einem Ei aus der sechsten Schwangerschaftswoche waren die beiden Häute desselben noch durch einen ziemlich bedeutenden Zwischenraum getrennt, in dem man eine transparente Flüssigkeit, die nur durch einzelne grünliche Flocken getrübt und hinsichtlich ihrer Consistenz und übrigen physischen Eigenschaften dem Eiweiss sehr ähnlich war, bemerkte. Hing man das Ei an dem einen Ende auf, so senkte sich dieses Liquidum nach der tiefsten Stelle hinab, floss aber nicht wie andere Flüssigkeiten aus, sondern verhielt sich etwa so, wie der glasförmige Körper im Auge. Mit dem Amnion hing dieser Körper ziemlich fest zusammen, während sich seine äussere Oberfläche, die sehr glatt war, leicht vom Chorion abtrennen liess. Schnitt man mit dem Messer ein, so trat nur ein Tröpfchen helles Serum hervor, und unter der ersten Lamelle konnte man deutlich eine zweite bemerken. Die ganze Masse bestand aus verschiedenen, sich durchkreuzenden Lamellen, die einzelne Zellen bildeten, welche mit Serum gefüllt waren. An der Wurzel des Nabelstranges wurde sie dünner, hing aber mit den Membranen inniger zusammen und schien in die Wharton'sche Sulze überzugehen.

i) Etwas dicker, consistenter und ausgebreiteter, als im eben erwähnten Falle, fand ich den Körper in einem andern Ei. Die in ihm enthaltene Flüssigkeit war ganz ungetrübt, und er liess sich leicht vom Chorion, desto schwerer aber vom Amnion abtrennen. Gegen den Nabel hin schien er mit dem spongiösen Zellgewebe, welches die Nabelschnurgefässe einhüllt, und in welches sich auch der Urachus verlor, zu verschmelzen. Sonst waren alle Verhältnisse und Eigenschaften dieselben, wie bei dem *sub h*) beschriebenen Ei.

k) Bei einem Ei aus dem dritten Monate, das ich wenige Stunden nach seiner Austreibung zu zergliedern Gelegenheit hatte, fing der eiweissartige Körper an, seine Transparenz zu verlieren, und war mehr gelblich oder grünlich gefärbt. Nahe am Nabelstrange verschmolz er mit dem Amnion, mit dem er sehr fest zusammenhing. Die einzelnen Lamellen, die, weil das Liquidum verschwunden war, sehr fest an einander lagen, konnten nur schwer von einander getrennt werden. Das Ganze schien fast eine homogene Lage zu bilden; rollte man einen einzelnen Lappen einer solchen Lamelle auf eine Nadel, so wurde sie pulpös und nahm eine gelbe Farbe an. Durch das Mikroskop konnte man keine Spur eines Gefässes entdecken. Wollte man irgend eine Organisation für diesen Körper annehmen, so müsste sie der des Glaskörpers im Auge, oder des Eiweisses analog sein.

l) Auch bei einer Frucht aus dem fünften oder sechsten Monate fand ich eine dünne Lage dieser Substanz zwischen Amnion und Chorion, die weicher, als in den frühern Monaten, einer Lage Schleim oder Gelatine ganz ähnlich war. Sie liess sich in Faden ziehen, war durchsichtig und fettig; vom Chorion konnte man sie leicht trennen.

Nach allen diesen Untersuchungen und einer Menge anderer, die ich hier übergehe, glaube ich bestimmt bewiesen zu haben, dass das Chorion von der fünften Woche bis ans Ende der Schwangerschaft durch einen durchsichtigen, ungefärbten Körper vom Amnion getrennt ist, dass dieser Körper die Structur des Glaskörpers im Auge hat und in demselben Verhältniss, als die übrigen Theile des Eies zunehmen, schwindet; namentlich steht die Quantität des Liquidums, das er enthält, im umgekehrten Verhältniss mit dem Fortschreiten der Schwangerschaft. Er bildet zuletzt, indem er immer mehr abnimmt, einen einfachen, gelatinösen oder schleimigen Ueberzug, der bei vielen Frauen

vor der Entbindung auch wohl ganz verschwindet. Mehrere seiner Lamellen hängen innig mit dem Amnion, namentlich aber mit der Wurzel des Nabelstranges zusammen, während die Verbindung mit dem Chorion nicht so fest ist. Er vertritt die Stelle des netzförmigen Körpers und setzt sich wie dieser in die gelatinöse Substanz der Nabelschnur fort. Da dieser Körper stets vorhanden ist, so muss er zur Entwickelung der Frucht gewiss nothwendig sein.

Es fragt sich nun, ob dieser glasförmige Körper unabhängig von dem eben beschriebenen netzförmigen besteht, oder ob er eine Modification desselben ist? Letzteres ist immer sehr wahrscheinlich; denn beide Substanzen sind sich sehr ähnlich, haben denselben Sitz, dieselben Beziehungen, sie vereinigen sich ganz auf dieselbe Weise mit dem Chorion und Amnion, und kommen auch darin überein, dass sie in der Gegend des Nabelstranges sehr dünn werden. Dass die Structur des einen mehr filamentös und netzartig ist, dass dieser eine mehr dickliche, milchartige Flüssigkeit enthält, während der glasförmige Körper aus Lamellen besteht, welche Zellen bilden, die mit einem serösen oder gelatinösen Liquidum gefüllt sind, kann uns nicht bestimmen, sie für verschiedenartige Organe zu halten, zumal diese Verschiedenheit in der naturgemässen Entwickelung dieser Theile bedingt zu sein scheint. In demselben Verhältniss, als das Ei im Allgemeinen zunimmt, schwindet der Raum zwischen Chorion und Amnion, und die zwischen ihnen enthaltene Masse gewinnt an Ausdehnung, während sie in der Dicke verliert. Die ursprünglichen Filamente des netzartigen Körpers werden dadurch gleichmässig zwischen die Wände zusammengedrückt und können sehr leicht in Lamellen übergehen. Die weisse Farbe und die Undurchsichtigkeit verschwindet später und der Körper wird transparent und glasartig, theils weil die in der Flüssigkeit enthaltene, milchige und flockige Substanz gänzlich verschwindet und durch reines Serum ersetzt wird, theils weil auch die Moleculen nicht mehr so dicht an einander liegen und dadurch ihre dunklere Farbe verlieren. In den unter *h*), *i*) und *l*) aufgeführten Beobachtungen glich der Glaskörper, wenn man abrechnet, dass er etwas dunkler gefärbt und consistenter war, ganz einer Lage Eiweiss; die unter dem Chorion gelegene, ihn einhüllende Lamelle zeigte sich ganz deutlich, als das Chorion durchschnitten wurde und ich den glasförmigen Körper mit der Pinçette in die Höhe hob. Eine eben so zarte Lamelle lag an dem Amnion, und zwischen beiden konnte man noch mehrere andere darstellen, die jedoch weniger deutlich hervortraten.

Aus den gegebenen Aufschlüssen geht hervor, dass beide Körper nur Modificationen eines und desselben Organs sind, in welchem anfangs, nach der Bildung seiner Häute zu schliessen, mehr das Albumen, später aber die Gelatine vorherrscht.

3) Entwickelung. Wann man dieses Organ zuerst wahrnimmt, und wie es sich in dem ersten Monate verhält, wage ich nicht, mit Bestimmtheit anzugeben, weil meine Beobachtungen über diesen Gegenstand noch nicht zahlreich genug sind. Der Analogie nach besteht der netzförmige Körper anfangs als ziemlich voluminöse Blase, die mit dem Unterleibe des Embryo zusammenhängt, zwischen dem Chorion und Amnion. Er scheint sehr schnell zu wachsen, und umkleidet das Amnion und das Nabelbläschen endlich so, dass seine beiden entgegengesetzten Enden sich berühren und auch wohl, wie die Allantois der Vögel, gänzlich verschmelzen; dann steht er auf der höchsten Stufe seiner Entwickelung und fängt nun an, allmälig wieder zu verschwinden. Ob ich gleich den glasförmigen Körper, in Eiern aus den ersten Wochen, nur einmal wahrgenommen

habe, so glaube ich doch daraus schliessen zu können, dass er immer vorhanden, aber sehr schwer darzustellen ist.

4) Analogie. Der netzförmige Körper im menschlichen Ei ist der Allantois der eierlegenden Thiere sehr ähnlich. Bei der Untersuchung einer bedeutenden Anzahl Schlangeneier sah ich die kleine Schlange, zusammengerollt und in ihr Amnion eingeschlossen, in einer Aushöhlung des noch ziemlich volumiösen Vitellus liegen. Sowohl der Vitellus, als das Amnion, wurde von der Schale des Eies durch eine äusserst feine, aus zwei Blättern bestehende Membran, die Allantois nach Dütrochet, getrennt, die eine weisse, milchartige Feuchtigkeit enthielt und überhaupt der im menschlichen Ei enthaltenen zum Verwechseln ähnlich war.

Alle Anatomen haben gegen das Ende des Bebrütens der Vogeleier in dem Sacke, welcher mit der Cloake des Embryo in Verbindung steht, eine weisse, dicke, gleichsam käsige Masse wahrgenommen und gefunden, dass dieser Sack das Amnion, den Vitellus und die Reste des Albumen genau einhüllt. Nach Jacobson entsteht die Allantois der Vögel schon im ersten Drittel der Brütezeit, und enthält anfangs eine helle und klare Flüssigkeit, die später gelblich und zähe wird, und in der sich Flocken und weissliche Concretionen bilden.

Bei den Säugethieren habe ich selbst noch am Ende der Schwangerschaft gefunden, dass der Urachus, nachdem er durch die Nabelschnur gegangen war, sich in ein poröses Gewebe verlor, welches sich mit dem Chorion und Amnion, zwischen denen es lag, innig verband. In diesem Gewebe findet man in frühern Epochen der Schwangerschaft oft dem sogenannten Pferdegift (*hippomanes*) ähnliche Flocken. Da die Blase sich in diesem Körper öffnet, so ist er offenbar ein Theil der Allantois.

Alle diese Untersuchungen machen es immer deutlicher, dass zwischen der Allantois der Säugethiere, Vögel und Reptilien und dem netzförmigen Körper im menschlichen Ei eine nicht zu verkennende Aehnlichkeit Statt hat, ja dass er die Allantois selbst ist.

Die meisten Naturforscher haben aus dem Zusammenhange der Allantois mit der Urinblase die Folgerung gezogen, dass sie dazu bestimmt sei, den Harn des Embryo in sich aufzunehmen; dies kam ihnen um so wahrscheinlicher vor, als sie fanden, dass die Flüssigkeit in der Allantois einen salzigen Geschmack und urinösen Geruch habe. Wie wenig aber diese beiden letzten Eigenschaften beweisen, geht daraus hervor, dass das Schaafwasser eben so salzig schmeckt, der Geruch des Urins aber sehr flüchtig ist. Ich bin fest überzeugt, dass es weder der einzige, noch der hauptsächlichste Zweck der Allantois ist, den Urin aufzunehmen. Man bedenke dabei nur, dass die Allantois eher als die Nieren erzeugt wird; dass sie einen sehr bedeutenden Umfang hat, wenn die Blase noch ganz klein ist; dass sie ferner in demselben Masse, als die Urinsecretion wächst, abnimmt, und dass das in ihr enthaltene Liquidum vom Urin total verschieden ist. Mag nun der netzförmige Körper ein Analogon der Allantois sein oder nicht, mag er mit der Urinblase zusammenhängen oder mit ihr durchaus keine Verbindung eingehen, so kann ich mich doch nicht entschliessen, die in ihr enthaltene Flüssigkeit mit dem Urin zu vergleichen, denn 1) war der netzförmige Körper in dem *sub c*) beschriebenen Ei im Verhältniss schon sehr gross, und musste also schon längere Zeit vorhanden sein; von den Nieren aber war durchaus keine Spur wahrzunehmen; 2) ist in der vierten und fünften Woche, wo das Organ mit der Blase in Verbindung stehen kann, in dem netzförmigen Körper eine Feuchtigkeit enthalten, die dem Urin eben so wenig ähnelt, als die Milch der Galle; 3) trägt der glasartige Körper, der den netzförmigen später ersetzt, äusserlich alle Zeichen der Gelatine oder des Mucus an sich, und endlich 4) steht die Blase nur sehr

kurze Zeit mit der Allantois in Verbindung, weil der Urachus in der sechsten Woche obliterirt ist.

5) Nutzen. Die Allantois ist eben so, wie das Nabelbläschen, zur Ernährung des Embryo in den ersten Wochen bestimmt. Ob sie zur Entwickelung irgend eines Organes vorzugsweise bestimmt ist, habe ich nicht wahrnehmen können. Die innere Seite der die Allantois umgebenden Lamelle ist nach von mir angestellten microscopischen Untersuchungen villös und mit einer Lage eines dicklichen Fluidums bedeckt; ich folgere daraus, dass die Substanz, welche die Allantois enthält, ein Secret der sie einhüllenden Haut ist. Dieses Secret bleibt, so lange bis das Ei sich an die Gebärmutter festgesetzt hat, milchig und flockig, und hat die Consistenz einer öligen Emulsion und den Anschein einer nährenden Substanz; dann verschwindet sie plötzlich, und ein dem Eiweiss ähnlicher Körper vertritt ihre Stelle. Alle diese Eigenschaften entsprechen ihrer oben angegebenen Bestimmung.

Obgleich diese Allantois vor mir noch von keinem Autor beschrieben worden ist, so scheinen sie doch mehrere, wie namentlich Wharton, Rouhault, Blumenbach und Roux, wie auch Lobstein, Beclard, Meckel und Breschet bemerkt zu haben.

§. 3.

Von der *vesicula erythroides.*

Die Untersuchungen des Dr. Pockels in Braunschweig [131]) liessen mich anfangs hoffen, einige Aufklärungen über die Allantois zu erhalten, weil ich glaubte, seine *vesicula erythroides* sei nichts Anderes, als der erste Anfang des netzförmigen Körpers. Die Abhandlung sowohl, als die beigefügten Kupfertafeln belehrten mich eines Bessern. Nach Pockels ist die *vesicula erythroides* birnförmig und von derselben Breite, obwohl bedeutend länger, als die *vesicula umbilicalis.* In ihr sollen sich die Eingeweide bilden; sie ist, nach ihm, milchweiss und durchsichtig.

Ich habe dieses dritte Bläschen nie auffinden können; die Pockels Abhandlung zugegebenen Kupfertafeln beweisen mir aber, dass er nicht ein gesundes, im normalen Zustande befindliches Ei untersucht hat; auch ist es mir nicht möglich gewesen, in Everard [132]) oder Needham [133]) eine Stelle aufzufinden, die Pockels Erfahrungen bestätigt, wie der Uebersetzer der Pockels'schen Schrift im *Archive génér. de méd. t.* 12. *p.* 289. anführt.

Drittes Capitel.

Von den Organen der Circulation.

§. 1.

Von der Nabelschnur.

1) Beschreibung derselben. Die Nabelschur (*funiculus umbilicalis*) derjenige Theil, durch den der Unterleib des Fötus mit den Membranen des Eies vom Anfange der Schwangerschaft bis zu ihrem Ende verbunden wird. Ihre Länge beträgt gewöhnlich 15 bis 24 Zoll; Denman [134]), Morlane, Nolde [135]) und Maygrier [136])

131) Isis. Dec. 1825. S. 1342. *tab. XII.—XIV.*
132) *Novus gener. hom. brutique exortus.* 1661.
133) *De form. foet. Lond.* 1667.
134) *Prat. des acc. t. I. p.* 256. *trad. fr.*
135) In Stark's Archiv etc.
136) *Art des accouch.* 1814. *p.* 146.

sprechen von Nabelschnuren, die 4, 5 und 6 Fuss lang gewesen sein sollen; Dezeimeris beobachtete an einem viermonatlichen Fötus einen 28 Zoll langen Nabelstrang, und ich selbst sah an einem 6 Monate alten Fötus einen von 31 Zoll Länge. Sandifort[137]) führt eine Menge ähnlicher Beobachtungen an. Auch vom Gegentheil, nämlich dass die Nabelschnur nur wenige Zoll lang war, finden wir viele Beispiele. Ja in einigen Fällen war die Placenta unmittelbar mit dem Fötus verwachsen; so beobachtete Chaussier[138]) einen Fötus, in welchem die Placenta sich mit der Leber vereinigte, und einen andern, wo die Placenta mit dem Unterleibe verwachsen war[139]). Im Allgemeinen sind jedoch diese Abweichungen sehr selten, und manche Beobachtungen mögen nicht ganz treu sein. Die Nabelschnur hat gewöhnlich den Umfang des kleinen Fingers, ist jedoch bald dicker, bald dünner, je nachdem mehr oder weniger von der Wharton'schen Sulze das die Gefässe umgebende Zellgewebe anfüllt; auch der grössere oder geringere Durchmesser der die Nabelschnur bildenden Gefässe kann dazu Veranlassung geben.

Bei mehrern Säugethieren ist die Oberfläche der Nabelschnur mit kleinen weissen Granulationen, die man oft für Drüsen oder Hydatiden hielt, bedeckt. Ob man nun schon an dem Nabelstrange des Menschen diese Beschaffenheit nie findet, da er glatt wie die Oberfläche einer serösen Membran ist, so bemerkt man doch an demselben sehr oft Anschwellungen, die sich bald als wirkliche, einfache oder zusammengesetzte Knoten darstellen, bald aber Windungen der Arterien und Vene sind. Die erstern bemerkt man vorzüglich bei sehr langer Nabelschnur, sie entstehen durch die Bewegungen des Fötus ganz auf dieselbe Weise, wie die Umschlingungen um den Hals, die Glieder oder jeden andern Theil des Kindes, die man bei der Geburt so häufig bemerkt, ja man kann sogar behaupten, dass sie nur durch diese entstehen können. Viele Geburtshelfer haben angenommen, dass, weil dadurch die Gefässe zusammengedrückt werden, die Circulation gestört, wo nicht ganz aufgehoben und das Kind dadurch getödtet werden kann. Obgleich dieser Fall möglich ist, so kenne ich doch keine Beobachtung eines ähnlichen; überdies gleiten die Theile innerhalb des Amnion wegen ihrer Glätte sehr leicht über einander, und es ist unmöglich, dass der Fötus mit solcher Gewalt an dem Nabelstrange ziehen könnte. Die zusammengesetzten Knoten, welche nach Harvey gewöhnlich durch die Vene, nach Hoboken aber und nach meinen Beobachtungen durch die Arterien der Nabelschnur gebildet werden, entstehen wie die Varices an andern Theilen des Körpers, und man findet bald einen, bald mehrere derselben vor; ihnen glaube ich mit Recht, wenn sie sehr zahlreich sind und zu spitzige Winkel bilden, einige Störung der Circulation zuschreiben zu können.

Die Stelle, wo sich der Nabelstrang in den Unterleib der Frucht inserirt, ist dem Becken ganz nahe, während sie bei der ausgetragenen Frucht gerade in die Mitte einer Linie, die man vom Scheitel bis zu den Füssen zieht, fällt. Nach den Abbildungen Sömmering's, Lobstein's u. A. sollte man fast glauben, dass bis zur dritten oder vierten Woche die Nabelschnur sich mit dem untern Ende des Embryo vereinigte; das ist aber ganz falsch, entweder sind die Zeichnungen der Natur nicht getreu, oder der Embryo war nicht normal gebildet. Die vielfältigen, von mir angestellten Zergliederungen erlauben mir bestimmt auszusprechen, dass der Nabelstrang immer oberhalb des Schambeins entspringt.

---

137) *Obs. anat. path. lib. 2. c. 4. p. 101.*
138) *Bulletin de la faculté. t. 5. p. 313.*
139) *Id. p. 310.*

Gewöhnlich vereinigt er sich mit dem Mutterkuchen in dessen Centrum, manchmal aber auch näher an der Peripherie desselben; im ersten Falle verbreiten sich die Gefässe der Nabelschnur in verschiedener Richtung in die Eihäute, im zweiten sieht man sie oft, ehe sie sich in das Parenchyma der Placenta verlieren, zwischen den Membranen verlaufen. Die Nabelschnur ist in ihrem Verlaufe gewöhnlich von demselben Umfange, doch gibt es auch für diesen Fall Ausnahmen, bei denen das mit dem Unterleibe des Kindes verbundene Ende derselben bei weitem dicker ist.

2) Entwickelung. Es ist durchaus unrichtig, anzunehmen, die Nabelschnur bilde sich erst nach dem ersten Monate der Schwangerschaft; selbst bei den jüngsten Embryonen von 14 Tagen und 3 Wochen, die nicht mehr als 3 bis 4 Linien gross waren, habe ich immer die Nabelschnur gefunden. Nach meinen Untersuchungen glaube ich mit Bestimmtheit versichern zu können, dass in allen Epochen der Schwangerschaft die Nabelschnur eben so lang, wo nicht noch länger ist, als der Fötus selbst. Bis zum Ende der dritten Schwangerschaftswoche ist die Nabelschnur sehr dünn und cylindrisch; später von der vierten bis zur siebenten, achten oder neunten Woche nimmt sie schon ein ziemlich bedeutendes Volumen an, und man bemerkt an ihr sehr häufig und auch bei ganz regelmässiger Entwickelung des Embryo zwei, drei oder auch vier Anschwellungen und Bläschen, die durch Verengerungen des *funiculus* von einander getrennt werden, und die bis jetzt in keinem Werke über diesen Gegenstand erwähnt worden sind. Weder die Form dieser Bläschen, noch die Zeit ihres Auftretens und Bestehens ist bestimmten Gesetzen unterworfen; gewöhnlich besteht das zunächst an dem Nabel liegende am längsten. Im Verlaufe des dritten Monats der Schwangerschaft verliert der Nabelstrang wieder an Volumen, weil die erwähnten Anschwellungen nun verschwinden; von nun an steht sein Wachsthum bis zum Ende der Schwangerschaft mit der Entwickelung des Fötus im genauesten Verhältniss.

Die die Nabelschnur bildenden Theile sind nicht in allen Epochen seiner Entwickelung dieselben; anfangs besteht er aus einem ganz einfachen, festen Cylinder, der vom Amnion noch keinen Ueberzug erhält. Von der fünften Woche an enthält er den Ausgangscanal der *vesicula umbilicalis*, die *vasa omphalo-mesenterica*, einen Theil des Urachus oder der Allantois, und den Darmcanal. Gegen das Ende des zweiten Monates zieht sich der Darmcanal in den Unterleib des Embryo zurück, der Urachus, der Ausgangscanal des Nabelbläschens und die erwähnten Gefässe verwachsen, so dass von jetzt an bis zum Ende der Schwangerschaft der *funiculus* nur aus der Vene und den beiden Arterien besteht, welche von der Wharton'schen Sulze umgeben und von einer Fortsetzung des Amnion überzogen werden. Wrisberg[140]), Schreger[141]) und Michaelis[142]) nehmen lymphatische Gefässe im Nabelstrange an; Chaussier[143]) glaubt in demselben Nerven bemerkt zu haben, die sich nach dem *plexus solaris* begeben; bei meinen Untersuchungen habe ich keine Spur davon bemerken können, und muss deshalb vermuthen, dass Reste des Urachus, der Gefässe oder des Ausführungscanals des Nabelbläschens zu Täuschungen Anlass gegeben haben.

Gewöhnlich findet man im Nabelstrange des Menschen nur eine *vena umbilicalis*; manchmal sind deren zwei vorhanden. Eben so hat man auch statt der beiden Nabelarterien nur eine einzige bemerkt. Die Nabelschnurgefässe zeigen sich erst in der fünften

140) *De structura ovi.*
141) Meckel's Handbuch der Anatomie.
142) *Observ. circ. plac.* 1790.
143) *Journ. univ. t.* 1. *p.* 233.

oder sechsten Woche der Schwangerschaft, die spiralförmigen Windungen derselben treten nach dem Verschwinden der oben erwähnten Anschwellungen in der siebenten oder achten Woche deutlich hervor. Diese Windungen scheinen mir durch Rotationen, die der Fötus innerhalb des Amnions auf active oder passive Weise veranlasst, gebildet zu werden; die Spirale ist unter zwölf Fällen neun bis eilf Mal von der Linken zur Rechten gewunden. Gewöhnlich drehen sich die Gefässe um eine ideale Achse, manchmal umschlingt die Vene die Arterien, öfter aber winden sich die Arterien um die Vene.

Es ist ganz unrichtig, mit Hoboken[144]), Reuſs[145]) und andern Physiologen Klappen in den Gefässen des *funiculus* anzunehmen; die genauesten Zergliederungen haben mich bestimmt vom Gegentheil überzeugt. Die *vena umbilicalis* ist gewöhnlich noch einmal so weit, als jede Arterie. Die die Nabelschnur einhüllende Scheide bleibt bis gegen das Ende des zweiten Monats so durchsichtig, dass man die Gefässe deutlich in ihr verlaufen sieht, wird aber im Verlaufe der Schwangerschaft undurchsichtiger. Diese Scheide besteht nicht vom Anfange an, sondern bildet sich im ersten oder zweiten Monate auf folgende Art. Das Amnion scheint anfangs an der Stelle, wo sich der Nabel des Embryo befindet, eine runde Oeffnung zu haben, durch welche der Ausführungscanal des Nabelbläschens und die Gefässe der Nabelschnur in das Abdomen der Frucht gelangen; je grösser nun das Ei wird, desto weiter schlägt sich das Amnion um die Nabelschnur, so dass es endlich, wenn das Amnion das Chorion berührt, einen vollkommenen Canal bildet.

3) Anschwellungen des Nabelstranges. Da ich sowohl die Gefässe des Nabelbläschens, als auch den Urachus bis in diese Bläschen, die sehr oft eine dem Dotter ähnliche Substanz enthielten, verfolgt hatte, so hielt ich sie früher[146]) für die *vesicula umbilicalis* und Allantois. Nun fand ich bei genauer Zergliederung derselben, dass sie aus einer dünnen Lamelle, die offenbar eine Fortsetzung des Amnion war, dann aus einer dickern Membran, die ich für eine Verlängerung des Chorion hielt, und endlich aus einem dritten, äusserst zarten Häutchen bestanden, und schloss daraus, dass sie sich nicht zwischen dem Amnion und Chorion, sondern ausserhalb derselben befänden. Fortgesetzte Forschungen brachten mich auch von diesem Irrthume zurück. Ich habe schon oben angegeben, dass die Allantois aus sich durchkreuzenden Faden und Lamellen besteht, dass sie ein eigenthümliches, netzartiges Gewebe, welches zwischen Chorion und Amnion liegt, bildet, dessen Maschen mit einer weissen, eiweissartigen Flüssigkeit gefüllt sind. Jede der erwähnten Anschwellungen bildet nun einen ähnlichen Körper, der ein glasartiges, manchmal durch gelbliche Concretionen getrübtes Liquidum einschliesst. Anfangs scheint derselbe nicht vom Amnion umgeben zu sein, während dies später deutlich der Fall ist. Es scheint also eine grosse Analogie zwischen der Allantois und den beschriebenen Anschwellungen der Nabelschnur zu bestehen, und man kann darnach sowohl die Entstehung, als die Bildung derselben sehr leicht erklären; indem nämlich das Amnion sich um die Nabelschnur herumschlägt, muss es nothwendig einen Theil der seine äussere Oberfläche bekleidenden Allantois mit sich fortziehen, die nun mit dem *funiculus* an einzelnen Stellen verwächst und von den Bedeckungen desselben fest umschlossen wird. Entstehen diese Anschwellungen vor dem Verschwinden der milchigen Substanz, so enthalten sie Spuren derselben; bilden sie sich später, so sind sie mit der oben erwähnten glasartigen Masse gefüllt. Durch den Druck verwachsen die einzelnen Anschwellungen

144) *Op. citat.*
145) *Observ. circ. struct. vers. in plac. hum. Tubing.* 1784.
146) *Archiv. t.* 6. *p.* 186.

unter einander, und die sie umgebenden Lamellen vereinigen sich zu einer dickern Membran, die ich anfangs für das Chorion hielt. Die Art ihrer Entstehung erklärt es uns auch, wie bald nur eine, bald mehrere solcher Bläschen in unbestimmten Zwischenräumen sich erzeugen und bald früher, bald später erscheinen und verschwinden können.

Die verhältnissmässige Quantität Serum, welche diese Anschwellungen enthalten, nimmt in demselben Verhältniss ab, als die Schwangerschaft vorrückt, dadurch kommen natürlich die Filamente und Lamellen, die sie durchkreuzen, näher an einander zu liegen, und bilden zuletzt das schwammige und speckige Gewebe, welches die einzelnen Gefässe der Nabelschnur von einander trennt und unter dem Namen der Wharton'schen Sulze bekannt ist. Ob eine der erwähnten Anschwellungen, die nahe am Chorion liegt, wie man behauptet hat, das Nabelbläschen eben so wie einen Theil der Allantois umgeben und in sich einschliessen kann, ist gewiss nur sehr selten der Fall; ich wenigstens habe es nie beobachtet. Vielleicht verwechselten die Anatomen, welche den Fall gesehen haben wollten, z. B. Lauth [147]) das Nabelbläschen mit einer der Anschwellungen der Nabelschnur; die Abbildungen von Ruysch, Albinus und Sandifort beweisen uns wenigstens, wie leicht dies möglich ist.

4) Varietäten. Obgleich die Gefässe der Nabelschnur sich eigentlich nie vor ihrer Vereinigung mit dem Mutterkuchen von einander entfernen, so gibt es doch merkwürdige Ausnahmen von dieser Regel, wo in einer Entfernung von 1 bis 4 Zoll von der innern Fläche des Chorion, ja auch wohl ganz nahe an dem Abdomen der Frucht, die drei Gefässe gleichsam wie die Stäbe eines ausgespannten Regenschirms aus einander laufen und sich mit der Placenta nahe an ihrer Circumferenz verbinden. Höchst wahrscheinlich ist es diese Anomalie, die einige Autoren, so namentlich Schurigius, verleitet hat, zu behaupten, es gäbe auch Früchte mit einer doppelten Nabelschnur, da niemand zwei ausgebildete Nabelschnuren an einem Fötus gesehen hat.

Andere Schriftsteller behaupten, der Fötus könne auch ohne Nabelschnur leben; so sah Bartholinus auf einer Reise in Italien ein Individuum von 40 Jahren, welches ohne Anus, Penis und Nabel geboren worden war [148]). Auch bei den Früchten, die Ruysch [149]), Samson [150]), Chatton [151]), Rommel [152]), Denys, Fatio, v. Genus, Sue [153]), Penchienati [154]), Franzio [155]), Desgranges [156]), Kluyskens [157]), Pinel [158]), Mason [159]), Osiander [160]), Dietrich [161]), Froriep [162]) und Voisin [163]) beschrieben haben, fehlte der Nabel entweder ganz, oder er war gänzlich geschlossen. Ich bin überzeugt, dass alle Früchte, die so geboren wurden, entweder schon im Mutterleibe in Folge der Destruction des Nabelstranges und der Verschliessung des Nabels absterben, oder dass ein Nabel, und zwar verborgen oder an einer ungewohnten Stelle,

147) *Manuel de l'anatomiste. p.* 616.
148) *Centur.* 4. *hist.* 30. *p.* 293.
149) *R. Froriep, p.* 11. *de funical. umbil. defectu etc. Berolini,* 1832.
150) *Eph. nat. c. d.* 1. *an.* 3. *obs.* 169.
151) *Journ. des sav.* 1663. *p.* 69.
152) *Eph. d.* 2. *an.* 3. *obs.* 209.
153) *Froriep l. c. p.* 18.
154) *Académie de Turin,* 1784.
155) *Froriep, p.* 19.
156) *Journ. de méd.* 1788.
157) *Denman, accouch. t.* 1. *p.* 268.
158) *Journ. de physiq.* 1789.
159) *Sing. case of proeternat. foetat.* 1795.
160) *Man. d'accouch. t.* 1. *p.* 307.
161) *Froriep, p.* 25.
162) *Id. p.* 37.
163) *Bullet. de la faculté, t.* 5. *p.* 24.

z. B. an der Blase, vorhanden war. Zu dieser letzten Categorie gehören die Beobachtungen von Wiel[164]) und Blancard[165]), so wie die von Chaussier[166]), Thiebault[167]), Percy[168]), Cloquet[169]), Earle[170]), Blandin, Lecouteux und meine eigenen[171]).

Dass sich die Nabelschnur auch an andern Theilen des Körpers, z. B. an der Brust, dem Halse oder den Gliedmässen inseriren könne, ist von jeher behauptet, aber nie erwiesen worden. So ist in Brüssel ein Fötus zu sehen, dessen Nabelschnur sich am Scheitel inserirt. Nach der Untersuchung J. Cloquet's soll diese Nabelschnur der Circulation zwischen Mutter und Kind wirklich vorstehen. Meiner Meinung nach gehörte diese Nabelschnur ursprünglich einem andern Fötus, und sie vereinigte sich nur zufällig mit den Kopfbedeckungen des erstern, während die natürliche Nabelschnur, die auch vorhanden ist, der Circulation vorstand. Ich besitze einen merkwürdigen monströsen Fötus, der leicht zu ähnlichen Verwechselungen Anlass geben könnte, indem er auf den ersten Blick vier Nabelschnuren zu besitzen scheint, von denen zwei mit dem Bauche, und zwei mit der Brust desselben verbunden zu sein scheinen. Bei genauerer Untersuchung findet man aber, dass es die einfache, wohlgebildete Nabelschnur ist, welche an einigen Stellen mit den Häuten des Eies und der Epidermis des Fötus verwachsen ist.

§. 2.

Von dem Mutterkuchen.

1) Beschreibung desselben. Die Placenta erhielt diesen Namen von Fallopius wegen ihrer Form, die einem Kuchen nicht ganz unähnlich ist. Sie ist der Theil des Eies, welcher die Organe der Mutter unmittelbar berührt, und durch seine Circumferenz und einen Theil ihrer Uterinseite mit der *decidua reflexa* in Verbindung steht. Sie findet sich nur bei den Säugethieren unter den verschiedenartigsten Formen. Bei der Hündin umgibt sie gurtförmig das ganze Chorion; bei den Bisulcis ist der Mutterkuchen in zahlreiche Cotyledonen von sehr merkwürdiger und für ihre Physiologie sehr lehrreicher Einrichtung vertheilt; bei den Nagethieren besteht sie aus einer zirkelförmigen Lage, die aus zwei Platten zusammengesetzt ist. Bei dem Pferde bildet sie eine einfache, röthliche und granulirte Lage, die das ganze Chorion bedeckt.

Beim Menschen besteht sie aus einem weichen, schwammigen, abgeplatteten Körper, der bald rund, bald oval oder nierenförmig gestaltet ist und gewöhnlich 6 bis 8 Zoll im Durchmesser hat, aber auch grösser oder kleiner sein kann. Hinsichtlich ihrer Dicke, die überdies nicht an allen Stellen sich gleich ist, variirt sie sehr; gewöhnlich ist sie in ihrem Centrum 1 bis $1\frac{1}{2}$ Zoll dick, und nimmt gegen die Circumferenz hin so ab, dass ihre Dicke daselbst nur einige Linien beträgt; oft ist sie aber auch an andern Punkten viel dicker, als in ihrem Mittelpunkte. Da ich den Durchmesser angegeben habe, so ist es fast überflüssig, zu bemerken, dass ihr Umfang 18 Zoll bis 2 Fuss beträgt.

Ihre innere concave Fläche (*facies foetalis*) liegt nach dem Fötus hin und ist vom Chorion, welches innig mit ihr zusammenhängt, und vom Amnion, das man durch

---

164) *Obs. rarior. t. 2. cent. 2. part. 1. obs. 32. p. 327.*
165) *Froriep, oper. citat. p. 15.*
166) *Bullet. de la faculté, 4e année, p. 130.*
167) *Journ. de Sédillot, t. 34. p. 178.*
168) *Bullet. de la faculté, 7e année, p. 170.*
169) *Ibid.*
170) *Gazette méd. 1833. t. 1. p. 247.*
171) *Anat. chirurg. t. 2. p. 108. 1833.*

leichtes Ziehen in die Höhe heben kann, überzogen. Die Hauptäste der Nabelschnurgefässe bilden durch ihre Verästelung auf ihr ein sehr schönes, divergirendes Gefässnetz.

Die äussere, convexe Seite des Mutterkuchens (*facies uterina*), die sich mit der Gebärmutter verbindet, ist schwammig, aber sonst regelmässig gebildet, wenn man sie in der Gebärmutter selbst untersucht. Man bemerkt dann weder Risse noch Vertiefungen, sondern nur kleine Erhabenheiten, die sich in ausgebreiteten Erhöhungen verlieren. Nicht die *membrana decidua*, sondern ein einfaches, dünnes Häutchen überzieht sie. Ausserhalb der Gebärmutter erscheint diese äussere Oberfläche sehr rauh und unegal, sie ist durch mehr oder weniger tiefe Furchen in einzelne Lappen von verschiedener Grösse abgetheilt, wozu die Contractionen der Gebärmutter zu ihrer Lösung, durch welche das feine Hautblättchen, welches sie überzieht, zerrissen wird, Veranlassung geben. Ich habe acht Mal Gelegenheit gehabt, die Placenta nach dem vierten Monate im Zusammenhange mit dem Uterus zu beobachten, und habe weder Höhlen, noch Oeffnungen, wie sie von vielen Anatomen angegeben werden, daran auffinden können.

Am Ende der Schwangerschaft setzt sich die Circumferenz des Mutterkuchens ohne deutliche Demarcationslinie in die *membrana decidua* fort.

2) Structur der Placenta. Arantius[172]), Hoboken[173]), Wharton[174]), Ruysch[175]), Malpighi und viele andere Autoren der ältern Zeit haben sich, wie neuerlich namentlich Wrisberg[176]), Reufs[177]), Lobstein[178]), Meckel u. A. die grösste Mühe gegeben, die Structur der Placenta zu enträthseln, und man sollte glauben, dass darüber die Acten geschlossen wären. Leider findet man aber so viele Widersprüche, dass es unmöglich ist, zu einem bestimmten Resultate zu gelangen.

Wharton hat zuerst die Ansicht aufgestellt, die Placenta bestehe aus zwei Hälften, einer innern, der Mutter zunächst liegenden, und einer andern, membranösen, näher am Fötus gelegenen. Dieser Irrthum ist durch nichts Anderes zu erklären, als dadurch, dass Wharton und seine Anhänger nicht die menschliche Placenta, sondern die der Nagethiere als Grundtypus angenommen und die Construction der erstern aus der der letztern gefolgert haben. Man braucht nur einen Blick auf die poröse Oberfläche einer Placenta zu werfen, um sich zu überzeugen, dass die Uterinseite derselben glatt und mit einer dünnen Lamelle überzogen und folglich nicht mit der Gebärmutter in Verbindung geblieben ist. In der neuesten Zeit hat sich Burns[179]) auf eine ganz unbegreifliche Weise täuschen lassen, indem er annimmt, die Placenta entstehe aus einer innigen Verbindung der Gefässe der Gebärmutter mit der *membrana decidua*. Die Verbindung der Gebärmutter mit dem Mutterkuchen ist in dem menschlichen Ei nicht inniger, als die des Chorion mit dem Amnion. Die neuesten Beobachtungen Lee's, Radford's und Millard's stimmen mit den meinigen so genau überein, dass ich mit der grössten Gewissheit die Placenta für ganz fötal erklären kann.

Der Zweck, die Entstehung und Structur der dünnen Membran, welche die schwammige, nach dem Uterus hin liegende Fläche der Placenta überzieht, und die Arantius, Littre, Hunter, Lobstein, Meckel, so wie fast alle neuern Anatomen annehmen, scheint den meisten Physiologen ganz unbekannt zu sein. Einige halten sie

172) *De hum. foetu. Basileae*, 1579.
173) *Anat. secund. human. Ultraject.* 1669.
174) *Adenograph. p.* 222.
175) *Thes.* 2. 5.
176) *Comment. med. phys.*
177) *Obs. circ. struct. vasorum in plac. hum.* 1774.
178) *Sur la nutrit. du foetus. Strasb.* 1802.
179) *Med. gaz. of Lond. t.* 2.

für einen verdünnten Fortsatz der *membrana decidua*, Andere wollen Gefässe in derselben bemerkt haben, wieder Andere meinen, sie überzöge nur die Oberfläche der Placenta, ohne in ihr Gewebe einzudringen; dieser Ansicht widersprechen die meisten Anatomen, indem sie behaupten, sie senke sich tief in das innerste Gewebe und umgebe jedes Gefässbündel, ja sogar jedes, selbst das kleinste Gefässfilament. Auch hinsichtlich der Dauer ihrer Existenz widerspricht man sich; ein Theil nimmt an, dass sie während der ganzen Schwangerschaft bestehe, während ein anderer sie nur in den letzten 3 oder 4 Monaten beobachtet haben will. So lange die Placenta noch keine compacte Masse bildet, ist keine Spur der erwähnten Membran wahrzunehmen, sobald aber die tomentösen Gruppen des Chorion sich gänzlich agglomerirt haben, sieht man sie die Oberfläche derselben überziehen und bald darauf sich mit dem doppelten Blatte der *membrana decidua* an der Circumferenz der Placenta innig vereinigen. Sie hat durchaus keine Blutgefässe, und der venöse Gefässkreis, der nach einigen Anatomen den Rand des Mutterkuchens umgeben soll, ist wohl die Frucht einer lebhaften Einbildungskraft oder das Resultat sehr oberflächlicher Untersuchungen. Diese Membran verhält sich ganz wie die Arachnoidea zum Gehirn, sie hängt mit den Erhöhungen der Placenta innig zusammen, während man sie in den zwischen den einzelnen Lappen befindlichen Vertiefungen leicht als eine feine, transparente Lamelle ablösen kann. Eben so wenig, als die Arachnoidea, dringt sie in das Parenchyma ein. Sie hat viel Aehnlichkeit mit den Häutchen, die fibrinöse Concretionen gleich nach ihrer Bildung umgeben; sie bildet durchaus kein wirkliches Gewebe und löst sich im Wasser nach wenigen Tagen eben so leicht, als alle membranartigen Concretionen, gänzlich auf.

Ein dickeres, unregelmässigeres und leicht zerreisslicheres Gewebe umgibt die Gefässstämme und veranlasste den Irrthum, dass die Gefässe der Placenta sich in der Substanz der *membrana decidua* verästelten, dass das Chorion aus mehrern Blättern bestehe, dass die *membrana decidua* die Fötal- und Uterinseite der Placenta überziehe, und dass die feine Membran, welche die Uterinseite des Mutterkuchens bekleidet, sich auch in das Parenchyma desselben fortsetzte. Die Lamellen, aus denen dies Gewebe besteht, scheinen mir das Produkt einer Ausschwitzung der Gebärmutter, des Chorions und seines Tomentums zu sein; in dieser Beziehung haben sie einige Analogie mit der hinfälligen Haut, von der sie sich jedoch schon dadurch wesentlich unterscheiden, dass die hinfällige Haut schon beim Eintritte des Eies in die Gebärmutterhöhle besteht, während sie erst viel später erzeugt werden. Ueberdies ist die *membrana decidua* sehr geschmeidig und in gewisser Hinsicht elastisch, während diese Lamellen trocken, hart und so leicht zerbrechlich als Glas sind. Die Ausschwitzung, durch welche die *membrana decidua* entsteht, kann eben sowohl durch die äussere Oberfläche des Eies oder seine Villositäten, und durch die Bekleidung der Muttertrompeten, wie uns die Schwangerschaften ausserhalb der Gebärmutter beweisen, hervorgebracht werden. Sie ist dann nicht das Produkt einer Schleimmembran, unterscheidet sich von der wirklichen *decidua* nur durch lockerere Textur und hat mit der dünnen Membran, welche die Placenta überzieht, sehr viel Aehnlichkeit. Man sieht hieraus, wie leicht es ist, zu glauben, die *decidua* bilde den Ueberzug des Mutterkuchens, und dieser setze sich in jene fort. Durch diese Annahme liess sich Bojanus, der das die Placenta überziehende Häutchen als *decidua serotina* beschreibt, irre führen.

Die drüsigen Körper, denen Blancard, Malpighi und Littre so bedeutende Functionen zuschreiben, sind nach den Untersuchungen aller neuern Anatomen nicht im Gewebe der Placenta wahrzunehmen; wahrscheinlich veranlassten die Granulationen

des Chorions diesen Irrthum. Eben so wenig findet man, trotz der Versicherungen Wharton's, Cruikshank's, Mascagni's, Wrisberg's und Schreger's lymphatische Gefässe. Dr. Lauth sucht in einer 1827 erschienenen Schrift zu beweisen, dass von der Placenta eine Menge lymphatischer Gefässe in die Gebärmutter übergingen, und erklärt die kleinen, weisslichen, leicht zerreissenden Fäden dafür. Diese Fäden bestehen aber aus Schleim oder Gelatine, und finden sich im Ei zwischen fast allen Häuten.

Nerven sind durchaus nicht vorhanden, obgleich Verheyen, Chaussier, Ribes, Home und Bauer ihr Dasein zu beweisen suchten.

Blutgefässe sind das hauptsächlichste Bildungsmittel des Mutterkuchens, sie sind Ausbreitungen und Verzweigungen der Nabelschnurgefässe und entwickeln sich, wie diese, erst nach der dritten Schwangerschaftswoche durch Intussusception. Vor dieser Epoche enthalten die Flocken des Chorions keine Blutgefässe und sind den kleinen Fasern an der Wurzel mancher Bäume sehr ähnlich; sie enthalten Röhrchen, Wurzelchen und articulirte Filamente, die denen von Decandelle und Dütrochet beschriebenen analog sind. Nach Art der Pflanzen saugen diese Flocken die Flüssigkeit auf, die sie umgibt. Die Gefässcanäle bilden sich, wie in den neuern Geweben, später aus, sie sind anfangs viel zarter, als die Zasern, deren Länge sie selbst bei weiter vorgeschrittener Entwickelung nicht ganz zu durchlaufen scheinen. Ich habe sie im dritten und vierten Monate mit rothgefärbtem Alkohol, mit Terpentinessenz u. dergl. injicirt und mikroskopisch untersucht. Obgleich sich die injicirte Flüssigkeit bis in Aestchen, die zarter waren, als die der Chorioidea, verbreitete, so erreichte sie doch nie die Spitze der Villositäten.

Die weissen und festen Filamente, die man selbst nach der Entbindung im Mutterkuchen findet und die sich an dem Chorion festsetzen, sind nicht obliterirte Gefässe, wie manche behaupten, sondern denen ganz ähnlich, die man zwischen der *membrana decidua* und dem Chorion findet. Es sind Reste der Flocken des Chorion, die auf der ersten Stufe ihrer Bildung stehen geblieben sind.

Ob die venösen oder arteriellen Haargefässe eher entstehen, ist lange ein Gegenstand des Streites zwischen berühmten Physiologen gewesen; ich habe immer beide zu gleicher Zeit vorgefunden und glaube, dass sie zugleich auftreten, denn wo Arterien das Blut zuführen, müssen auch Venen vorhanden sein, um es zurück zu geleiten.

Jedes Gefässbündel ist, wenn es sich von der äussern Fläche des Chorion trennt, nur aus einer Arterie und einer Vene, die sich spiralförmig um einander winden, zusammengesetzt; jeder Stamm theilt sich nun abermals auf dieselbe Weise in zwei Aeste, deren jeder wieder aus einer Arterie und einer Vene besteht, und diese dichotomischen Ramificationen setzen sich ins Unendliche fort. Durch das oben erwähnte Gewebe werden diese Ramificationen unter sich fest verbunden und bilden einen Cotyledon des Mutterkuchens. Bei den wiederkäuenden Thieren stehen diese Cotyledonen von einander getrennt einzeln da und bilden eigentlich jeder für sich eine Placenta.

Alle Gefässe eines solchen Cotyledons stehen mit einander in Verbindung, gehen aber nach Wrisberg's und meinen Experimenten mit den ihnen zunächst liegenden Cotyledonen keine Verbindung ein. Durch diese Unabhängigkeit der Cotyledonen unter einander wird es möglich, zu erklären, wie einer oder mehrere derselben krankhaft umgeändert, ja sogar absterben können, ohne dass gerade dadurch die Entwickelung des Eies gestört wird, und wie bei Zwillingsschwangerschaft ein Fötus sterben und seine Placenta atrophisch werden kann, ohne dass der andere dabei leidet. So wird uns auch

der Grund, warum bei Zwillingen die Placenta des noch nicht gebornen Kindes durch die Zerschneidung der Nabelschnur des erstern kein Blut verliert, dadurch bekannt.

Aus dieser Isolirung folgt endlich auch, dass, wenn zwei Mutterkuchen noch so innig verbunden sind, doch die Gefässsysteme derselben ganz unabhängig von einander bestehen. Ist es nun auch öfter der Fall gewesen, dass bei Zwillingen sich aus dem Nabelstrange des schon gebornen Kindes das Blut aus dem Mutterkuchen des noch nicht gebornen ergoss, so gehört dies unter die Anomalien, von denen gleich die Rede sein wird. Desormeaux und Mancel führen dergleichen Ausnahmen an, und ich selbst habe drei Fälle davon beobachtet. Die Verbindung wurde in diesen drei Fällen durch grosse Gefässzweige, die in die *pars foetalis* des Mutterkuchens einmündeten, bewerkstelligt.

Entfernen sich einige Cotyledonen von einander und überschreiten sie wohl gar den Rand der Placenta, so bilden sie dadurch eine kleine, für sich bestehende Placenta, und hierin liegt wahrscheinlich der Grund, dass einige Physiologen doppelte Mutterkuchen wahrgenommen haben wollen (*placenta succenturiata*).

Jeder Cotyledon verbindet sich innig mit den ihn zunächst umgebenden; dies geschieht gewöhnlich im vierten Monat, dadurch bilden sie das Parenchyma der Placenta, welches aus Gefässen, festen Filamenten, Granulationen und einer eigenthümlichen, bindenden Masse, die dem Zellgewebe anderer Organe nicht analog ist, besteht.

Reufs gibt uns Abbildungen der Arterien und Venen, die von der Gebärmutter zur Placenta übergehen, und Dubois und Bianchini versichern, diese Gefässe injicirt zu haben. Selbst durch die genauesten Zergliederungen ist es mir nicht möglich gewesen, diese Utero-Placentargefässe aufzufinden, und ich schliesse aus der Construction der Theile, die sie enthalten sollen, dass, wenn auch jene Gefässe ein oder das andere Mal wirklich vorhanden waren, sie doch in den meisten Fällen fehlen. So oft ich Gelegenheit hatte, Eier nach dem dritten Monate der Schwangerschaft in der Gebärmutterhöhle selbst zu untersuchen, habe ich immer die Oberfläche derselben und die der Placenta ganz glatt gefunden und nie bemerkt, dass irgend ein Gefäss von der einen zur andern überging. In dem Ei einer Stute bildeten die im Gewebe des Chorion verzweigten Gefässe auf der Oberfläche desselben eine röthliche, granulirte, gleichsam drüsige Lage, ohne jedoch Spuren einer Verbindung oder Fortsetzung in die Gefässe der Gebärmutter wahrnehmen zu lassen. Breschet, Lee und Radford haben durch Injectionen das Gegentheil zu beweisen gesucht; ich habe selbst ein Präparat gesehen, welches ersterer der *société philomatique* 1829 vorlegte, in welchem er verschiedenartig gefärbte Flüssigkeiten durch die Gefässe der Mutter und durch die des Fötus bis in die feinsten Ramificationen der Cotyledonen eines Schafes, ohne dass sie sich vermischten, injicirt hatte; Lee's Abbildung (Taf. III.) hat wenig Werth, da er sich hinsichtlich der Gränzlinie der *membrana decidua* sehr getäuscht hat. Der Gegenstand ist zu wichtig, als dass ich es wagen könnte, für jetzt meine Meinung mit Gewissheit zu äussern; jedenfalls bedarf er noch der genauesten Untersuchung.

3) Entwickelung des Mutterkuchens. Die gewöhnliche Erklärung derselben ist diese: Wenn das Ei durch die Fallopische Trompete in die Gebärmutterhöhle gelangt ist, so erheben sich auf seiner Oberfläche Villositäten, welche die *membrana decidua* durchbohren und sich unmittelbar mit der Wand der Gebärmutter selbst in Verbindung setzen; die Villositäten, welche anfangs die ganze Peripherie des Eies gleichförmig umhüllen, ziehen sich nun mehr und mehr an einem Punkte des Chorions zu-

sammen, während der übrige Theil dieser Membran glatt und durchsichtig wird; die so gebildete Placenta kann man erst zu Ende des zweiten Monats wahrnehmen, wo sie zwei Dritttheile oder doch wenigstens die Hälfte des Eies bedeckt u. s. w.

Meiner Ansicht nach bleibt das flockige Ei, wenn es zwischen die *membrana decidua* und die innere Fläche der Gebärmutter geglitten ist und sich mit der letztern fest verbunden hat, mit der einen Hälfte mit dem Uterus in Berührung, während die andere Hälfte die *membrana decidua* zurückdrängt; da wo das Ei mit der Gebärmutter selbst in unmittelbarer Berührung steht, entwickelt sich die Placenta. Aber auch nur an der erwähnten Stelle kann die Bildung derselben vor sich gehen, weil sie hier mit einem lebenden Organ in Verbindung tritt, die *membrana decidua* aber ein texturloses, unorganisches Gebilde ist. Die ersten Rudimente des Mutterkuchens erzeugen sich in gewisser Hinsicht gleich beim Eintritte des Eies in die Gebärmutterhöhle, und nicht, wie man gewöhnlich annimmt, nach den zwei ersten Monaten der Schwangerschaft. Das Verhältniss der Grösse des Mutterkuchens zu der des Eies bleibt in jeder Epoche der Schwangerschaft sich ziemlich gleich, und die Behauptung, dass die Placenta im zweiten Monate mehr als die Hälfte des Chorions, später aber nur ein Dritttheil oder Viertheil desselben bedecke, ist irrig; ich glaube, dass der Mutterkuchen sich in demselben Verhältniss, als die Stelle der Gebärmutter, mit der er in unmittelbarer Berührung steht, weiter ausdehnt, so dass seine Grösse von der mehr oder weniger grossen Ausdehnung des Uterus abhängt.

Es ist bekannt, dass die Placenta sich bald im Grunde, bald vorn oder hinten, oder auf einer Seite, und manchmal auch auf dem Halse der Gebärmutter anheftet; der Grund dieser Anomalie ist uns noch nicht klar. Die Behauptung mehrerer Physiologen, dass die Placenta sich immer an der gefässreichsten Stelle des Uterus bilde, ist ganz sinnlos, denn wie sollten die Villositäten des Chorions, die nach der Meinung derselben Autoren nebst dem ganzen Ei in die *membrana decidua* eingeschlossen sind, es ausfindig machen, ob dieser oder ein anderer Punkt der Gebärmutter für sie geeigneter wäre? Warum erzeugte sich denn die Placenta, da das ganze Chorion mit Flocken umgeben ist, statt nur ein Fünftheil seiner Oberfläche einzunehmen, nicht in seinem ganzen Umfange? Wenn Osiander und Stein, so wie mehrere Andere behaupten, dass die Insertion der Placenta von dem specifischen Gewichte des befruchteten Ovulum abhänge, und folglich die Lage der Frau unmittelbar nach der Befruchtung grossen Einfluss darauf habe, so widerspricht dieser Annahme 1) die bestimmte Erfahrung, dass das belebte Ei erst nach etwa 8 Tagen die Fallopische Trompete verlässt, folglich die Lage der Mutter durchaus nicht in Betracht kommt, und 2) die so selten vorkommende Insertion der Placenta auf dem Halse der Gebärmutter, die nach Osiander viel häufiger sein müsste, da das Ei gewiss am leichtesten bei aufrechter Stellung der Mutter herabgleiten könnte und sich nach dem Gesetz der Schwere an der am tiefsten liegenden Stelle des Uterus befestigen müsste.

Meiner Meinung nach lässt sich obiges Phänomen auf folgende Weise viel natürlicher erklären:

Beim Eintritte in die Gebärmutterhöhle stösst das Ei gegen die *membrana decidua*, und kann deshalb, ohne diese von der innern Fläche des Uterus abzutrennen, nicht weiter vorrücken. Hängt nun die *decidua* an allen Punkten gleich fest an der Gebärmutter, so folgt das Ei seiner ersten Richtung und gleitet am Grunde der Gebärmutter in die *decidua*, welche gleichsam eine Fortsetzung des Canals einer der Trompeten bildet, gehüllt bis an die gegenüber liegende Wand der Gebärmutter. Bleibt das

Ei gleich neben dem Ausgange der Muttertrompete liegen, so fixirt sich der Mutterkuchen in einen der Winkel des Uterus. Ist der Zusammenhang der *membrana decidua* mit dem Uterus nach oben fester, als nach unten, so kann auch das Ei natürlich leichter sich herabsenken und in der Gegend des Gebärmutterhalses sich fixiren. Die Bestätigung dieser Hypothese fand ich durch die Resultate der Sectionen von 34 während ihrer Schwangerschaft oder gleich nach der Niederkunft verstorbenen Frauen; die Insertionsstelle der Placenta correspondirte bei 20 derselben der Oeffnung der Trompeten, bei vieren lag sie mehr nach vorn, bei zweien nach hinten, dreimal befand sie sich unterhalb der Trompetenöffnung, und sechsmal am Grunde der Gebärmutter. Wenn der Punkt des Chorions, an dem sich die Nabelschnur festsetzt, zuletzt die Trompete verlässt und mitten in den von der *membrana decidua* gebildeten Kreis zu stehen kommt, so muss die Placenta die Gestalt einer mehr oder weniger runden Scheibe annehmen; tritt er zuerst heraus oder kommt er nach der *membrana decidua* hin zu liegen, so können sich seine Gefässe nicht entwickeln, der Fötus stirbt ab und veranlasst einen Abortus, oder es erzeugt sich eine Mola. Liegt die erwähnte Stelle aber mehr oder weniger nach der Circumferenz des durch die *decidua* gebildeten Kreises hin, so werden die verschiedenartigen Formen, unter denen die Placenta auftritt, entstehen.

4) Die Vereinigung der Placenta mit dem Uterus ist seit langer Zeit ein Gegenstand der genauesten Untersuchungen vieler Physiologen gewesen. Northwyck, Astruc, Haller und Baudelocque glaubten, die venösen Gefässe der Gebärmutter gingen geradezu in die Placenta über, während Wharton, Reufs und die meisten neuern Schriftsteller annehmen, die Stelle der Gebärmutter, mit der das Ei zu Anfang der Schwangerschaft in Berührung tritt, werde schwammig, und es bildeten sich flockige Excrescenzen, aus denen die *placenta uterina* entstehe, welche sich nun mit den Villositäten des Chorions vereinigten. Als natürliche Folge geht daraus hervor, dass sie überzeugt waren, dass das Gewebe der Gebärmutter bei Austreibung des Mutterkuchens jedes Mal einreisse. Selbst Dubois scheint dieser Ansicht zu huldigen, wenn er das Milchfieber für ein wirklich traumatisches erklärt. Nach Stein drücken sich die Cotyledonen der Placenta in das Gewebe der Gebärmutter ein, wie ein Petschaft in Siegellack, und die Ramificationen der Gefässe des Mutterkuchens vereinigen sich mit den grössern Gefässästen der Gebärmutter auf dieselbe Weise, wie die Wurzeln eines Baumes mit der sie umgebenden Erde. Nach Asdrubali verbinden sie sich auf dieselbe Weise, wie der Pfirsichkern mit dem ihn umhüllenden Fleisch; und nach Leroux, wie Blutegel mit der Haut. Andere führen als Analogie die Verbindung eines Baumes mit einem Pfropfreise an. Allein keine dieser Hypothesen hält, einer genauen Prüfung unterworfen, Stich, wie schon aus dem Gesagten hervorgeht. Ich wiederhole es nochmals, dass ich bei in ihrer Schwangerschaft verstorbenen Frauen nie ein anderes Bindemittel zwischen Placenta und Uterus habe auffinden können, als das oben beschriebene Häutchen, welches die Uterinseite des Mutterkuchens überzieht. Ueberhaupt hängt das Ei überall so lose mit der innern Fläche der Gebärmutter zusammen, dass man die Verbindung, ohne irgend etwas anderes, als Schleimfäden, wie sie sich zwischen Amnion und Chorion finden, zu verletzen, mit dem Stiel des Scalpells trennen kann. Die irrigen Ansichten, die ich oben erwähnte, mögen wohl darin ihren Grund finden, dass die Gelegenheit, das Ei in der Gebärmutter zu beobachten, sehr selten ist, und dass die Stelle, wo der Mutterkuchen sich befand, gewöhnlich aufgetrieben und schwammig erscheint. Bei dieser Gelegenheit erlaube ich mir, zwei anatomische Beobachtungen anzuführen, die leicht Irrthum veranlassen können. Die *membrana interna uteri*, die bei Schwangern sehr entwickelt und lose ist, wird nach

dem Tode, nach Abortus und nach der Entbindung leicht erweicht. Man bemerkt dann, wenn das Ei nicht mehr in der Gebärmutter liegt und diese sich schon contrahirt hat, eine eingerissene Stelle, da wo die Placenta inserirt war, die leicht zur Annahme einer sehr innigen Vereinigung beider Organe verleitet. So verlängern sich auch die Sinus der Gebärmutter bis zur Oberfläche der Placenta, ja in manchen Fällen über das ganze Ei; die Oeffnungen derselben sind durch ein feines Gewebe geschlossen und correspondiren mit keiner Gefässmündung des Mutterkuchens.

5) Von dem Nutzen und dem Zweck der Placenta. Alle Physiologen kommen darin überein, dass die Placenta vorzüglich in der letzten Hälfte der Schwangerschaft dazu bestimmt sei, der Ernährung des Fötus vorzustehen, die nach der Meinung älterer Schriftsteller durch eigenthümliche lymphatische Gefässe, welche den Organen des Kindes einen wirklichen Chylus zuführen sollten, bewerkstelligt wurde. Die Behauptung, die Placenta erfülle nur die Functionen der Respirationswerkzeuge, indem sie dem Blute der Mutter nur den Sauerstoff entziehe, sie sei also gleichsam die Lunge des Fötus, während die Arterien des Uterus die Bronchien und Trachea repräsentirten, hat, wenn man sie figürlich nimmt, allerdings etwas für sich, ist aber grundfalsch, wenn man sie, wie es Viele thun, buchstäblich zu erklären sucht. Die meisten Physiologen kommen darin überein, dass das Kind durch das Blut der Mutter, welches ihm die Placenta zuführt, ernährt und erhalten wird. Es fragt sich nun: ist es wirkliches Blut, oder sind es nur einige Bestandtheile desselben? geht es direct aus den Gefässen der Mutter in die des Fötus über? ergiesst es sich blos in die Sinus der Placenta, und erliegt es einer Vorbereitung, ehe es in die Placenta gelangt?

Galen, Aristoteles, Vesalius, van Hilden, Haller und die meisten Geburtshelfer glauben an einen unmittelbaren Uebergang des Blutes von der Mutter zum Fötus, und stützen ihre Behauptung 1) auf das Dasein wirklicher Blutgefässe, die von der Gebärmutter in den Mutterkuchen übergehen; 2) auf die Beobachtung, dass die Placenta auch nach Abgang des Fötus sich weiter entwickele; 3) darauf, dass durch Trennung der Placenta während der Schwangerschaft und nach der Entbindung immer Hämorrhagien veranlasst werden; 4) darauf, dass nach heftigen Metrorrhagien auch die Gefässe des Fötus kein Blut enthalten; 5) auf die gefährlichen und starken Blutflüsse aus dem mit der Placenta zusammenhängenden Ende der Nabelschnur nach Durchschneidung derselben; 6) auf die Beobachtung Magendie's, der Camphergeruch und durch *rubia tinctorum* erzeugte Färbung in den Früchten deutlich wahrnahm, deren Mütter er mit diesen Stoffen gefüttert hatte; 7) auf das Dasein weiter Oeffnungen an der innern Fläche der Gebärmutter; 8) darauf, dass das beste Mittel, Hömorrhagien zu stillen, darin besteht, Contractionen der Gebärmutter hervorzurufen, und vor Allem 9) darauf, dass Injectionen durch die Gefässe der Mutter bis in die Organe des Kindes gelangen.

Alle diese Gründe können uns, wenn das, was ich oben über die Gefässanastomosen zwischen Ei und Gebärmutter gesagt habe, wahr ist, durchaus nichts beweisen. Radford, der weder eine Uterinplacenta, noch eine Continuität zwischen dem venösen Sinus und dem Mutterkuchen annimmt, aber doch zu zeigen sucht, dass Gefässe der Gebärmutter in das Ei übergehen, beweist uns durch die auf der ersten und zweiten Tafel unter *C. C.*, und auf der dritten unter Figur 3. gegebenen Abbildungen, dass es höchstens ganz neu entstandene Gefässe sein könnten; aber die drei oder vier gekrümmten Filamente sind zu unbedeutend, und die Verwechselung der *tunica interna uteri* mit der *decidua externa* auf der zweiten und dritten Tafel liefert den Beweis, dass Radford in Zergliederungen dieser Art nicht so geübt war, als er es billig sein sollte. Ausserdem

gesteht er offen, dass Injectionen weder durch die Placenta in die Gebärmutter, noch durch letztere in erstere gelangten. Die sechs Beobachtungen Lee's, der auch die Präparate des Hunter'schen Museums in dieser Beziehung untersucht hat, beweisen, dass eine directe Circulation zwischen Mutter und Kind durchaus nicht existirt.

Darin, dass die Placenta manchmal mit dem Uterus in Verbindung bleibt und fortlebt, liegt durchaus kein Beweis für einen unmittelbaren Kreislauf zwischen ihr und der Gebärmutter. Durch die Trennung der Placenta von dem Gewebe der Gebärmutter entstehen keineswegs immer Hämorrhagien, und gesetzt auch, es wäre der Fall, so wäre das Dasein von Anastomosen dadurch eben so wenig bewiesen, weil das Blut auch exhalirt werden könnte. Die Behauptung, dass man bei Frauen, die an Hämorrhagien sterben, weder im Herzen, noch in den Gefässen des Kindes Blut findet, sucht Wrisberg durch Fälle zu widerlegen, in denen er gerade das Gegentheil beobachtete. Uebrigens folgt daraus, dass das Kind nach langwierigen Hämorrhagien blutlos geboren wird, durchaus nicht, dass das Blut unmittelbar übergehe, da es wohl ganz natürlich ist, dass nach bedeutenden Blutverlusten der Mutter das Kind sehr geschwächt wird. Dann kann auch bei vielen Hämorrhagien, z. B. bei *placenta praevia*, das Blut aus den Gefässen der Placenta, also aus denen des Kindes ergossen werden. Entleert sich aber aus der Uterinseite der durchschnittenen Nabelschnur Blut, so ist es das noch in dem Mutterkuchen enthaltene, nicht aber neu dahin gelangtes. Der Geruch nach Campher und die Röthung durch *rubia tinctorum*, die Magendie beobachtete, lässt sich leicht nach den Gesetzen der Absorption erklären.

Es bleibt uns also nur noch der Beweis gegen die Untrüglichkeit der anatomischen Injectionen übrig; Haller und Ruysch versuchten sie vergebens. Da aber ein positiver Beweis hinreicht, tausend negative zu stürzen, so blieben die Injectionen bis jetzt das erste Mittel, den directen Uebergang des Blutes aus dem Uterus in die Placenta zu beweisen. Dubois zeigte ein Präparat der *académie de chirurgie* vor, in welchem die Injectionsmasse bis in die Placenta durch die von ihm sogenannten Utero-Placentalgefässe gedrungen war; Chaussier hat die Placenta mit Quecksilber injicirt, und Beclard und Dugès versichern, gefärbtes Fett bis in die Gefässe des Mutterkuchens getrieben zu haben. Deneux sah in dem Cadaver einer schwangern Frau, der zum Präpariren bestimmt war, die Sinus der Gebärmutter, die mit Injectionsmasse gefüllt waren, sich ohne Unterbrechung in die Sinus des Mutterkuchens, die ebenfalls injicirt waren, fortsetzen. Neuerlich hat Williams [180]) Versuche mit Injectionen von Leinöl gemacht und dieses aus der *aorta* oder der *arteria epigastrica* bis in die Organe des Fötus getrieben. Biancini [181]) versichert, zu denselben Resultaten durch Injectionen von Zinnober (*colle de mercure*) bei drei Frauen, vielen Kaninchen und Katzen gelangt zu sein; er beschreibt ausser den *arteriis utero-placentaribus* auch die Venen. Offenbar hat man zu viel auf diese Versuche gegeben und nicht berücksichtigt, dass man sie nur theilweise auf den lebenden Körper anwenden kann.

Wenn fremde Stoffe aus einem Theile des Körpers in einen andern nach dem Tode durch einige Gewalt getrieben werden können, so ist dies durchaus kein Beweis dafür, dass die natürlichen Flüssigkeiten des Körpers während des Lebens denselben Weg nehmen. Injicirt man z. B. mit einer feinen Masse eine Arterie des Unterleibes, so wird die Injectionsmasse sich auf der innern Fläche des Darmcanals zeigen, sie wird, wenn

180) *Edinb. med. and surg. Journ. vol.* 25. *p.* 87.
181) *Antologia di Firenz.* 1828.

man sie in die Pfortader spritzt, nicht allein die Venen und die Arterie der Leber anfüllen, sondern auch in den Gallengängen zum Vorschein kommen. Es wird aber Niemanden einfallen, zu behaupten, dass das Blut auch im Leben denselben Weg nehme. Ausserdem sind das Oel, der Zinnober, das Quecksilber, die man dazu angewendet hat, viel zu durchdringende Stoffe, um sie nicht in jeden beliebigen Theil des Körpers drängen zu können. Uebrigens hat man auch im vorliegenden Falle, wo man alle Objecte so deutlich wahrnimmt, wo man beim ersten Anblicke überzeugt ist, dass weder Gefässe da sind, noch da sein können, die Injectionen gar nicht nöthig, und wird durch sie nur zu ganz falschen Ansichten verleitet. Man muss die Placenta ohne alle weitere Vorbereitung in ihrer Verbindung mit dem Uterus untersuchen, und wird dann ganz dieselben Resultate, wie ich, erlangen.

Hunter und mehrere neuere Physiologen nehmen an, dass sich das Blut aus den Gefässen der Gebärmutter in die am Mutterkuchen befindlichen Vertiefungen ergiesse und da durch die kleinsten Verästelungen der *vena umbilicalis* aufgesaugt werde. Auch gegen diese Hypothese muss ich mich erklären, da man sie in den Schwangerschaften ausserhalb der Gebärmutter nicht annehmen kann, und die Placenta bis zum zweiten oder dritten Monate blos aus agglomerirten Filamenten, zwischen denen jene Vertiefungen nicht vorhanden sein können, besteht. Die Insertion der Placenta auf einen fibrösen Polyp, oder auf einer verhärteten Stelle der Gebärmutter, wo sie dennoch der Ernährung des Fötus kräftig vorstand, spricht eben so sehr dagegen, als die lederartige Verhärtung der Uterinseite des Mutterkuchens, an der durchaus keine Oeffnung wahrzunehmen war, und welche die Nutrition des Fötus wohl einigermassen stören, aber nicht aufheben könnte. Ausserdem sind die grossen Gefässe, welche vom Uterus nach der Placenta gehen, Venen; da nun aber die Venen des Uterus, wie des ganzen Körpers, zur convergenten und nicht zur divergenten Circulation gehören, so träte also venöses Blut in die Placenta.

Bestände man darauf, dass der Fötus wirkliches Blut von der Mutter empfängt, so wäre dies am leichtesten und besten durch Aufsaugung mittelst einfacher Poren zu erklären, und ich wüsste dieser Erklärungsart nichts weiter entgegenzusetzen, als dass ich bestimmt überzeugt bin, das natürliche, unveränderte Blut könne als solches durchaus nicht in das Ei übergehen; dass dies in den ersten Monaten nicht der Fall ist, beweist das spätere Erscheinen von Blutgefässchen in den Flocken des Chorions. Ausserdem beweisen die Versuche von Autenrieth und die meinigen, dass das Blut des Fötus sich ganz anders verhält, als das der Mutter. Es ist anfangs rosenroth und nimmt nach und nach eine dunklere, fast schwärzliche Farbe an; dann findet auch kein Unterschied zwischen venösem und arteriellem Blute statt. Nach Tiedemann ist das Blut des Fötus mit einer grössern Quantität Serum vermischt und bei weitem nicht so coagulabel. Kurz die chemische Mischung beider ist wesentlich verschieden. Nach den mikroskopischen Untersuchungen Prevost's und Dumas's sind die Blutkügelchen im Fötus so klein, dass das Blut eines Erwachsenen die Canäle und die Mündungen derselben gar nicht durchlaufen kann, ohne das Gleichgewicht aller Functionen, ja wohl das Leben selbst zu vernichten. Das Blut muss also, ehe es aus den Gefässen der Mutter in die des Fötus übergeht, einer bedeutenden Modification unterliegen; wie diese aber zu Stande kommt, ist mir noch unbekannt.

Das Ei ist anfänglich wirklich einer Pflanze zu vergleichen, welche aus der sie umgebenden Flüssigkeit Nahrungsstoff einsaugt. Die Flocken, die es umgeben, nehmen dann aus den sie einhüllenden Theilen die nährenden Bestandtheile zur Entwickelung der im Ei befindlichen Bläschen auf. Sind diese vollständig gebildet, so bieten sie dem

Embryo, eben so wie der Vitellus dem Küchelchen, Nahrung dar. So wird nach und nach der Inhalt des Nabelbläschens und der Allantois absorbirt. Nun erst bilden sich gegen Ende des zweiten Monats die Nabelschnurgefässe weiter aus, und die Placenta übernimmt die Nutrition der Frucht. Der Mutterkuchen nimmt aus der mit ihm verbundenen Gebärmutter die restaurirenden Elemente auf, wandelt sie auf eine eigene und unbekannte Weise um, und bildet aus ihnen eine dem Blute mehr oder weniger analoge Flüssigkeit, die nun von den feinsten Verzweigungen der *vena umbilicalis* aufgesaugt wird. Die Placenta verhält sich ganz so wie die Leber, die Nieren und andere Organe, deren jedes ebenfalls aus dem Blute auf eine uns unbegreifliche Weise den ihm eigenthümlichen Stoff ausscheidet. Die Villositäten des Chorions sind, um mit Seiler[182]) zu reden, im ganzen Verlaufe der Schwangerschaft wirkliche Saugröhren; diese Beobachtung allein reicht hin, alle Hypothesen über die Gefässcommunication umzuwerfen.

Zweiter Abschnitt.

Vom Fötus.

Erstes Capitel.

Bildung des Embryo.

§. 1.

Obgleich man sich seit 20 Jahrhunderten bemüht hat, den Zeitpunkt, in welchem das Ei in der Gebärmutter wahrzunehmen ist, genau zu bestimmen, so ist es doch bis jetzt unmöglich gewesen, eine Gewissheit darüber zu erlangen. Nach Hippokrates[183]) verwandelt sich der Same am sechsten Tage in ein transparentes Bläschen. Nach Haller[184]) sieht man das Ei erst nach dem 14ten oder 20sten Tage. Die Physiologen, welche nach der alten Theorie annehmen, die Befruchtung des Eies finde in der Gebärmutterhöhle Statt, sind verschiedener Ansicht; einige glauben nämlich, der Embryo entwickele sich zuerst und dann die Membranen des Eies, während andere mit Maupertuis und Büffon gerade das Gegentheil zu beweisen suchen. Im Allgemeinen blieb Haller's Ansicht bis jetzt die vorherrschende, da sie die wahrscheinlichste war und viel für sich hat; aber auch sie wurde in der neuesten Zeit durch die Mittheilung einer Thatsache durch Home und Bauer, welche alle Zweifel aufzuheben schien, sehr erschüttert. Da ich nicht begreifen kann, wie gerade dieser Fall in der gelehrten Welt so viel Aufsehen erregen konnte, so theile ich ihn hier mit: „Eine Dienstmagd von 21 Jahren ging am 7. Januar 1817 Nachmittags aus, und kehrte am Abend unwohl nach Hause zurück. Am andern Morgen war der Zustand derselbe; die Menstruation blieb aus, obgleich die Zeit dazu da war, und die nächsten Tage erschien das Mädchen traurig und leidend. Am 13. Januar bekam sie heftige epileptische Krämpfe mit Delirium, an dem sie am 15. Januar verstarb. Die Section wurde kurz darauf unternommen. Der Uterus schien beschwängert zu sein und wurde in Alkohol gelegt. Am rechten Ovarium bemerkte man einen kleinen Riss, der mit coagulirtem Blute gefüllt war. Die Höhle der Gebärmutter war mit einem plastischen Exsudat überzogen, in deren Mitte man nach langem Suchen nach dem Halse der Gebärmutter hin einen kleinen, eiförmigen Körper, der nach

182) Die Gebärmutter und das Ei des Menschen etc. Dresden, 1832.
183) *De natur. pueri tom. I. p.* 135. *Ed. van d. Lind.*
184) *Element. physiol. tom.* 8.

Bauer mit einem Insektenei sich am besten vergleichen liess, entdeckte.“ Was beweist uns denn, dass das erwähnte Mädchen wirklich schwanger war? und gesetzt, sie wäre schwanger gewesen, warum soll sie es gerade an dem Tage ihres Ausganges geworden sein? Am siebenten Tage nach der Befruchtung ist das Ei noch nicht in der Gebärmutter, auch liegt es weder mitten in der angeführten, coagulablen Masse, noch am Halse der Gebärmutter; es ist nicht oval, sondern sphärisch, und hat durchaus keine Aehnlichkeit mit einem Insektenei. Kurz die ganze Beobachtung ist so oberflächlich und unbestimmt, dass sie durchaus keine wissenschaftliche Bedeutung hat, und es ist unbegreiflich, wie Männer, wie Beclard und Meckel, deshalb ihre frühern Ansichten ändern konnten.

Die Versuche von Graaf und Nuck, welche von Duverney, Hayghton und Cruikshank wiederholt worden sind, haben längst bewiesen, dass das Produkt der fruchtbaren Begattung ein kleines Bläschen ist, welches einige Tage dazu braucht, um von dem Eierstocke in die Höhle der Gebärmutter zu gelangen. Nun weiss man freilich nicht, ob die Zeit, die zwischen der Belebung des Keims und seiner Ankunft im Uterus liegt, sich immer gleich bleibt; nach den Versuchen Dumas's und Prevost's scheint nur so viel gewiss, dass bei dem Kaninchen 3, bei der Hündin 6 bis 8 Tage verfliessen, ehe das Ei in die Gebärmutter gelangt, und ich glaube es deshalb verantworten zu können, wenn ich für den Menschen wenigstens 8 Tage annehme. Streton nimmt nach Macrobius an, dass der Embryo erst am 35sten Tage die Gestalt eines Menschen annehme und dann so gross als eine Biene sei. Nach Aristoteles erreicht der Fötus am 40sten Tage die Grösse einer Ameise der grössern Gattung, und man kann dann die Extremitäten und alle übrigen Theile des Körpers, ja bei männlichen Individuen selbst den Penis wahrnehmen. Weniger bestimmt ist die Meinung anderer Anatomen, dass der Fötus vom 15ten bis 20sten Tage wurmförmig gestaltet sei und in seinem Mittelpunkte eine kleine Auftreibung bemerken lasse. Nach Meckel nimmt man allemal zuerst den Rumpf wahr, und man bemerkt nur an dem obern Theile desselben einen kleinen Auswuchs, der durch eine kleine Vertiefung davon getrennt ist. Adelon behauptet, dass man in der dritten Woche keine Spur des Kopfes wahrnehme, und dass der Unterleib des Embryo in einem konischen Vorsprunge, der an das Amnion stosse, bestände. Madame Boivin und Chaussier erklären den Embryo am 10ten Tage für ein grauliches, halbdurchsichtiges Fleckchen, dessen Form ganz unbestimmt ist[185]). Wenn Burton den Embryo mit einem Gerstenkorne und Baudelocque mit dem Hammer (dem Ohrknöchelchen) vergleicht, so können beide Beobachter nur krankhaft veränderte Eier untersucht haben.

Alle diese Behauptungen gründen sich nicht auf eine strenge Kritik der gemachten Beobachtungen. Bei diesen Untersuchungen ist es durchaus nothwendig, das Alter des vorliegenden Fötus ganz genau zu bestimmen, was äusserst schwierig ist; dann muss man sich davon versichern, ob der Embryo nicht etwa schon einige Tage vor dem Abgange des Eies abgestorben ist, und endlich muss man bedenken, welchen Veränderungen seiner Form er durch den Abortus selbst ausgesetzt ist, denn man kann annehmen, dass unter 20 abgegangenen Embryonen nur 3 bis 4 ihre ursprüngliche Form behalten.

Ich habe Gelegenheit gehabt, drei menschliche Eier, die noch nicht 12 Tage alt waren, zu untersuchen, sie hatten alle die Grösse einer Erbse und waren kugelförmig gestaltet. Das eine unterschied sich von einer Hydatide nur durch den flockigen Ueber-

185) *Tabl. synopt. de la génerat.*

zug des Chorions; das zweite enthielt schon eine Spur des Embryo, und das dritte, eins der schönsten, die ich untersucht habe, enthielt einen deutlich entwickelten Embryo mit den dazu gehörigen Bläschen und Häuten; selbst der Nabelstrang war schon vorhanden. Die Geschichte dieses Eies ist zu interessant, als dass ich sie übergehen könnte. „Eine Hebamme, die meinem Cursus gefolgt war, hatte eben ihre Menstruation, als ihr Mann von einer Reise, die ihn 6 Wochen entfernt gehalten hatte, zurückkehrte. Da am folgenden Tage die Regeln zu fliessen aufhörten, so vollzogen sie den Beischlaf. Dreizehn Tage darauf ging das oben beschriebene Ei von ihr; sie übersendete es mir sogleich und ich unternahm augenblicklich die Untersuchung, welche mir die eben erwähnten Resultate lieferte.“ Es ist dies der einzige Fall, den ich kenne, wo man das Alter des Eies ganz bestimmt feststellen kann, und ich bin dadurch fest überzeugt worden, dass der Embryo vom zehnten Tage an bestimmt, vielleicht aber auch schon früher, im Ei wahrzunehmen sei. Folgende Beobachtung theilt Weber [186]) mit: Eine, wie es hiess, seit acht Tagen schwangere Frau starb an Gift, die Section wurde unternommen und man bemerkte in der Gebärmutter zwischen ihrer innern Wand und der *membrana decidua* ein rundes, flockiges Bläschen, das einen Embryo enthielt.

§. 2.

Ueber die primitive Form des menschlichen Embryo lässt sich, da noch nie ein Ei vor dem zwölften oder achten Tage untersucht worden ist, durchaus nichts Bestimmtes sagen. Alles, was darüber geschrieben worden ist, beruht auf Hypothesen oder Analogien, die wenig Glauben verdienen, und die ich deshalb gern übergehe.

Am zwölften Tage unterscheidet man nur sehr undeutlich die einzelnen Theile des Embryo, deren natürliche Form um so schwerer festzustellen ist, da der leiseste Druck hinreicht, sie zu verändern. Da der Körper, den Home und Bauer als Embryo beschreiben, weder mit Flocken umgeben, noch abgerundet war, und frei in der Gebärmutter lag, so kann es unmöglich ein Embryo gewesen sein, und diese Beobachtung verliert alles Gewicht. In dem 12 Tage alten Ei, welches ich erwähnt habe, verhielt der halbmondförmig gestaltete Fötus sich ganz wie ein Fötus aus der dritten Woche, nur war der Kopftheil weniger dick, und die Verlängerung seines untern Endes weniger bemerkbar.

Am Ende der dritten Woche gleicht der Embryo sehr dem der Schlangen, er stellt einen fast zirkelförmig gekrümmten Streifen dar, der höchstens 2 bis 3 Linien im Durchmesser hat, und dem von Prevost und Dumas beschriebenen Samenthierchen des Hundes sehr ähnlich ist. Von den Enden dieses Embryo ist gewöhnlich das eine etwas dicker und abgerundet, das andere aber scheint in eine Spitze auszugehen. Der Embryo ist noch ganz durchsichtig und scheint eine klare Flüssigkeit zu enthalten, in deren Mitte man selbst mit blossen Augen einen undurchsichtigen, weissen oder gelblichen Faden wahrnimmt, der das Gehirn und Rückenmark repräsentirt.

Aus den zahlreichen Beobachtungen über sehr zeitige Embryonen lassen sich folgende Schlüsse ziehen: 1) das Rückenmark ist der Grundbestandtheil des menschlichen Körpers; 2) es ist als solcher früher als alle andern Organe wahrzunehmen, und besteht lange ganz allein; 3) bis zum 20sten Tage ist der Embryo in der Mitte nicht dicker, als an beiden Enden; 4) der Kopf und Hals nehmen die Hälfte seiner ganzen Länge ein; 5) die Krümmung, die er bildet, ist, je weniger er entwickelt ist, desto kreisför-

186) Medicinisch-chirurgische Zeitung. 1832.

miger; 6) der äussere Umkreis des Embryo unterliegt weniger Veränderungen, während der innere, vordere wegen der Aenderungen, die an ihm vorgehen, unsere grösste Aufmerksamkeit verdient.

An dieser concaven Seite erscheinen nach und nach alle Organe; zuerst nimmt man die verschiedenen Theile des Gesichts, dann die Extremitäten, und zwischen ihnen die Entwickelung der Eingeweide, der Brust- und Bauchhöhle wahr; sie wachsen gleichsam wie die Knospen an den Bäumen hervor. Der durch das Rückenmark gebildete Kreis füllt sich nach und nach, die Stirn entfernt sich vom Coccyx, und der Brust- und Bauchtheil nehmen eine geradere Richtung an. Der Kopf bleibt zwar immer nach der Brust hin geneigt, jedoch so, dass das Kinn jetzt die Stelle der Stirn einnimmt. Das *os coccygis* biegt sich auch erst in einer spätern Epoche, in der sich das Becken und die untern Extremitäten ausbilden, mehr zurück. Sehr oft fühlte ich mich versucht, der Ansicht Tiedemann's, Meckel's und Geoffroy-Saint-Hilaire's beizutreten, welche annehmen, dass die organische Entwickelung des Embryo von den Seitentheilen nach der Mittellinie hin fortschreitet, aber fortgesetzte genaue Beobachtungen haben mich davon zurückgebracht. Ich habe die Mittellinie des Embryo nie offen gefunden, denn selbst bei solchen, die erst 12 bis 20 Tage alt waren, verhielt sie sich eben so, wie in der fünften Woche der Schwangerschaft; die Organe der Brust lagen nie unbedeckt, sondern die Masse, aus der sie sich später entwickeln, war immer von einem sehr feinen Gewebe umgeben, und die Wandungen der Brust hatten von der Zeit an, wo man sie wahrnimmt, ganz ihr natürliches Ansehen. Wenn Pockels behauptet, der Fötus sei bis zur dritten Woche nach hinten gekrümmt, so lässt sich dagegen nichts weiter erwiedern, als dass er höchst wahrscheinlich nie einen Embryo aus dieser Epoche gesehen hat.

Oft habe ich aber auch mannichfaltige Abweichungen des Grundtypus bemerkt; so war bei mehrern Embryonen der Kopf ziemlich unscheinbar, der Leib hingegen sehr dick; andere hatten die Gestalt eines transparenten Bläschens, das sich schwanzförmig verlängerte; doch die beigefügten Kupfertafeln lassen mich die einzelne Anführung dieser Modificationen umgehen, und ich verweise deshalb auf sie und auf die Erklärung derselben. Nicht alle diese Varietäten sind normal, sondern sie sind häufig in Abweichungen des Bildungstriebes begründet oder durch pathologische Einwirkungen veranlasst, so z. B. die ganz dünnen Embryonen, die Sömmering, Lobstein, Maygrier, Pockels und Breschet haben abbilden lassen.

Da man, wie wir oben gesehen haben, durchaus nicht bestimmen kann, wann und unter welcher Gestalt der Embryo in der Gebärmutter zuerst auftritt, so ist es natürlich auch ganz unmöglich, sich die Art und Weise, wie der Fötus in die ihn umgebenden Membranen gelangt und sich darin isolirt, auch nur mit einiger Bestimmtheit zu erklären. Da ich früher der Meinung war, die Dermis und Epidermis gingen in das Chorion und Amnion über, dass also die *vesicula umbilicalis* und Allantois ausserhalb dieser Membranen lägen, so schien es mir nicht unwahrscheinlich, dass der Embryo durch Invagination in das Ei gelange, und dass er zum Amnion in demselben Verhältnisse stehe, wie der Darmcanal mit dem Peritonäum; obgleich auch Pockels diese Hypothese zu vertheidigen sucht, so bin ich doch wieder von ihr abgekommen. Unten bei Erklärung der Kupfertafeln werde ich von diesem Gegenstande weitläufiger sprechen.

Zweites Capitel.

Von der successiven Entwickelung der verschiedenen Theile des Embryo.

§. 1.

Von dem Kopfe und den Sinneswerkzeugen.

a) Der Kopf hat anfangs die Form einer verlängerten Keule, und sein Wachsthum steht mit dem des Rückenmarks in Beziehung. Durch das deutlichere Vortreten der Brust und des Unterleibes scheint er einen Theil seines enormen Volumens zu verlieren. Da zuerst weder Antlitz noch Brust vorhanden ist, so fehlt natürlich auch der Hals. In der fünften Woche kann man das Gesicht deutlich von dem Schädel unterscheiden, und der Kopf, der durch den Hals vom Rumpfe getrennt ist, hat nicht mehr das Ansehen einer birnförmigen Geschwulst; man kann durch das Schädelgewölbe, welches ein Bläschen bildet, das Gehirn wahrnehmen. Der Gesichtstheil ist schon jetzt undurchsichtig.

b) Der Mund ist das erste wahrnehmbare Sinneswerkzeug, ich habe ihn in Embryonen vom 12ten und 20sten Tage, wo er eine sehr breite, elliptische oder dreieckige Oeffnung bildete, wahrgenommen. Die Oberkinnlade tritt sehr weit hervor, während die untere noch sehr kurz ist, so dass der Mund des menschlichen Embryo dem eines Natterembryo in dieser Periode sehr ähnlich ist. Ueber die Entstehung und Bildung der Unterlippe sind die Anatomen von jeher ganz gleicher Meinung gewesen; sie nahmen nämlich an, dass sie aus zwei Theilen, wie die unter ihnen liegende Unterkinnlade, bestände, die sich in der Mitte vereinigten. So lange man glaubte, die Oberkinnlade bestände aus zwei Knochen, nahm man auch für die Oberlippen nur zwei Grundtheile an; nach der Entdeckung des Zwischenkieferknochens kam man überein, dass drei Theile, ein Tuberculum in der Mitte und zwei Seitentheile, die, indem sie sich vereinigen, das sogenannte Philtrum bilden, dazu nöthig wären. Nach dieser Hypothese erklärten ihre Vertheidiger die Entstehung der einfachen oder doppelten Hasenscharte, die nach ihnen nie in die Mittellinie fallen konnte. Alle diese Behauptungen können nur das Resultat sehr oberflächlicher Untersuchungen sein. Die Unterlippe sieht man schon im ersten Monate, durch das Kinn wird die mittlere Partie derselben etwas hervorgetrieben; ihr Rand ist sehr dünn, durch keinen Einschnitt unterbrochen und bildet einen regelmässigen Halbkreis. Die Oberlippe ist länger und lässt eben so wenig einen Einschnitt wahrnehmen. Fand sich irgend eine Abweichung von diesem Grundtypus, so war die pathologische oder mechanische Ursache derselben leicht aufzufinden.

c) Fälschlich behauptet man, die Nase könne man erst in der 6ten bis 8ten Woche erkennen; schon am 30sten Tage sieht man ihre vordern Oeffnungen unmittelbar über dem Munde als zwei kleine, schwarze und rundliche Punkte. Obgleich die Nase sich gewöhnlich erst später über das Antlitz erhebt, so habe ich doch bei Embryonen aus der 5ten bis 7ten Woche, bei denen man die erwähnten Fleckchen nicht sah, eine deutliche Hervorragung beobachtet.

d) Die Augen bemerkt man, wenn nicht früher, doch bestimmt zu derselben Zeit, als den Mund; ich habe sie bei Embryonen, die nur 4 Linien lang waren, deutlich gesehen. In der vierten Woche fehlen die Augenlider und der Thränenapparat noch gänzlich, und das Auge besteht in einer runden, nur wenig convexen Scheibe, die eine halbe Linie im Durchmesser hat und in einer schmalen Rinne liegt, die man fast nicht bemerkt. Das Auge scheint aus zwei Flecken zu bestehen, einem weisslich-gelben in der Mitte, und einem schwarzen, der den erstern ringförmig umgibt. Der centrale Fleck

ist gewöhnlich bis zur sechsten Woche grösser, als der schwarze Ring, dann tritt das umgekehrte Verhältniss ein. Das Ganze stellt bestimmt die Sclerotica und die Cornea dar, welche letztere, da sie noch undurchsichtig ist, sich nur durch ihre Farbe von den Nägeln fast nicht unterscheidet. Die Augen sind in dieser Periode nicht nach vorn, sondern mehr nach der Seite hin gerichtet, wie bei den meisten Säugethieren. Da die sie umgebenden Knochen noch nicht gebildet sind, so liegen sie, ohne von den übrigen Theilen getrennt zu sein, offen da.

e) Die Ohren kann man von dem 30sten Tage an deutlich sehen, sie verändern sich bis zur 6ten bis 7ten Woche fast gar nicht, und sind anfangs nichts, als eine ganz einfache, kleine Oeffnung, oder eine pyramidenförmige und sehr enge Vertiefung. Wenige Tage später haben sie das Ansehen eines Blutegelstiches, nur dass man statt drei, vier Seiten bemerkt. Von der Ohrmuschel ist noch keine Spur vorhanden. Das Ohr scheint, wie das Auge, nur eine Modification der allgemeinen Bedeckungen zu sein. Von der 5ten oder 6ten Woche fangen die Winkel der erwähnten vierseitigen Oeffnung an, sich über die Haut zu erheben. Der Tragus erscheint zuerst, dann der Antitragus und endlich die übrigen Theile der Concha. Alle diese Theile entwickeln sich durch eine Art excentrischer Vegetation.

§. 2.

Von der Entwickelung der Extremitäten und den untern Partien des Rumpfes.

Umsonst habe ich mich bemüht, zu erforschen, ob die Extremitäten nach und nach zum Vorschein kommen, und in welcher Reihenfolge dies geschieht; immer waren beide zugleich vorhanden und ihre Grösse stand nie in dem Missverhältnisse zu einander, das einige Autoren bemerkt haben wollen. Die Arme wachsen an dem vordern Theile des Rückenmarks, ziemlich in gleicher Entfernung vom Kopf und Steiss, die untern Extremitäten etwa eine Linie über der Spitze des Coccyx, welche zwischen ihnen liegt und von hinten nach vorn gekrümmt ist, hervor. Je weniger entwickelt die Eingeweide der Brust- und Bauchhöhle sind, desto weiter nach vorn scheinen die Extremitäten zu liegen. Zuerst zeigt sich die Hand unter der Form einer Palette, deren Rand frei und ungetheilt ist, der Fuss sieht beinahe eben so aus. Sowohl Hände als Füsse neigen sich nach vorn und gegen einander. Vom 30sten bis 40sten Tage an treten die Vorderarme und Unterschenkel hervor, und die Spitzen der Finger fangen an, sich zu isoliren; bis zum 50sten Tage lösen sich der Ellenbogen und der Arm von der Brust, an der sie gleichsam durch eine Membran festgehalten wurden, los, und die Ferse und die Knie isoliren sich ebenfalls. Immer erscheinen die Schenkel und Oberarme im Verhältniss zu kurz. Die Finger treten deutlich vor, und das gelatinöse Gewebe, das sie unter einander vereinigt, verschwindet immer mehr. Der Fuss ist in dieser Zeit nicht mehr der Hand ähnlich, sondern nimmt seine eigenthümliche Form an; kurz beide Theile haben schon jetzt beinahe dieselbe Form, wie bei der Entbindung; man sieht, dass die Füsse zum Stehen, die Hände zum Greifen bestimmt sind.

Aus dem schon Gesagten wird man sich erinnern, dass der Rumpf nach unten in ein wurmförmiges Ende ausläuft, welches sehr nach vorn gekrümmt ist, dass diese Krümmung aber nach und nach und zwar je mehr ihre Concavität von den Organen der Unterleibshöhle ausgefüllt wird, verliert. Der Raum zwischen dem Coccyx, der Insertion des Nabelstranges und den untern Extremitäten, der etwa 1 bis $1\frac{1}{2}$ Linie gross ist, bildet bis zur 5ten oder 6ten Woche eine Vertiefung, die durch die Entwickelung der Urinwerkzeuge und Geschlechtstheile ausgefüllt wird. Gegen den 40sten bis 45sten Tag sieht man vor dem Coccyx einen schwarzen Punkt, dies ist der After. Ein wenig weiter nach

dem Nabel hin bemerkt man ein konisches Tuberculum (und unter demselben eine rinnenförmige Vertiefung), welches das Rudiment des Penis oder der Clitoris, je nach dem Geschlechte, darstellt. Bei einigen Embryonen findet man auch eine bald mehr, bald weniger tiefe und breite Rinne, bei andern ist davon nichts wahrzunehmen, und der Raum zwischen dem erwähnten Tuberculum und dem After ist ganz glatt, so dass man äusserlich keinen Geschlechtsunterschied wahrnimmt und fast versucht ist, alle Fötus für männliche zu halten; übrigens bemerkt man in dieser Periode weder die Schamlippen, noch das Scrotum.

Der Nabel scheint sich nicht vor dem 30sten bis 40sten Tage zu bilden, denn die Nabelschnur verliert sich anfangs unter dem in der Bauchhöhle liegenden Darmcanal; bald aber umgeben die Bauchbedeckungen die Nabelschnur, indem sie sich von oben nach unten, und von den Seiten nach vorn hin an dieselbe ansetzen. Die Vorfälle der Eingeweide und Blase, die man bei ungebornen Früchten oft wahrnimmt, hängen entweder davon ab, dass diese Vereinigung nicht regelmässig zu Stande gekommen, oder was häufiger der Fall ist, davon, dass die Bauchwände geborsten sind oder bald nach ihrer Bildung durch Auflösung zerstört werden.

§. 3.

Der Embryo in der sechsten bis zehnten Woche der Schwangerschaft.

Nach Verlauf der sechsten Woche macht die Entwickelung des Fötus sehr rasche Fortschritte; die Augen werden convexer und es bilden sich die Augenlider, die sich nach der Circumferenz des Augapfels herabneigen, deutlich aus. Die beiden Endpunkte des verticalen Durchmessers des durch die Augenlider gebildeten Kreises nähern sich nach und nach, der Kreis nimmt die Form einer Ellipse an, und von nun an bestehen die beiden Augenwinkel. In der neunten oder spätestens in der zehnten Woche berühren sich die Ränder der beiden Augenlider und vereinigen sich oft so innig, dass einige Beobachter glaubten, sie wären zusammengewachsen. Vor ihrer Vereinigung sind diese Ränder dünn und scharf, nach derselben werden sie dicker als das Augenlid selbst. Sie bedecken die vordere Seite des Bulbus ganz, sind aber so durchsichtig, dass man die Farbe des letztern deutlich wahrnehmen kann. Der centrale Fleck (§. 2.), der nichts Anderes als die Cornea ist, und dessen hintere Fläche mit einer ähnlich gefärbten Substanz in Verbindung steht, wird gelblich und nimmt an Umfang zu; auch der schwarze Punkt wird grösser und tritt mehr zurück, so dass man in ihm deutlich die Sclerotica erkennt, deren dunkle Farbe von dem sie überziehenden Pigment abhängt.

Die Nase erleidet bedeutende Veränderungen, sie tritt nach und nach mehr hervor, und durch den Vorsprung, den ihre Spitze bildet, erhalten die vordern Oeffnungen eine grössere Neigung nach unten. Die Nasenhöhle, die mit der Mundhöhle anfangs in Verbindung steht, scheidet sich nach der sechsten Woche ganz von derselben ab.

Der Mund bleibt ziemlich so, wie in der frühern Periode, nur wird die Mundhöhle tiefer und die Zunge grösser; die Unterkinnlade reicht weiter vor und die Lippen sind zwar deutlicher, aber nicht anders gebildet, als früher.

Das äussere Ohr erlangt nach und nach seine charakteristische Form, indem sich alle Theile der Ohrmuschel deutlich entwickeln. Nach der Bildung des Tragus und Antitragus nimmt man den Helix, und vom 70sten Tage an auch den Anthelix wahr. Während dieser ganzen Periode steht das Ohr mehr nach vorn, also weiter vom Schlafbein ab, als später.

Die Extremitäten gelangen sehr schnell zur vollständigen Ausbildung; von der achten Woche an sind alle Finger isolirt, oder nur durch eine gelatinöse, durchsichtige Masse unter einander verbunden. Man kann die drei Phalangen, auf deren letzter ein schwarzes Pünktchen das Rudiment des Nagels bildet, unterscheiden; dunklere Linien deuten die Knochen des Metacarpus an. Die Länge des Oberarmes und Schenkels steht jetzt in besserm Verhältniss mit dem Vorderarm und Unterschenkel, und die Schulter und Hüfte treten mehr hervor.

Die Spitze des Steissbeins steht jetzt mehr nach hinten, und wird durch die untern Extremitäten sehr verdeckt. Der After bildet eine kleine, konische Erhöhung, die bald heller, bald dunkler gelb gefärbt und noch nicht perforirt ist. Das oben (§. 2.) erwähnte Tuberculum, aus dem sich der Penis oder die Clitoris entwickelt, wird länger und ist an seiner Basis von einem dicken Wulst umgeben. Die runde Rinne, die man an dem freieren Ende des Tuberculums sieht, correspondirt der Krone der Eichel (*corona glandis*). Die Spalte, die zwischen dem Tuberculum und dem After liegt, ist bei vielen Embryonen ganz geschlossen, bei andern bis nahe an den After noch offen. Durch die Entwickelung des Perinäums, des Beckens und des Unterleibes erhebt sich die Insertionsstelle des Nabelstranges, die in den frühern Perioden ganz nahe an dem Steissbein und zwischen den untern Extremitäten lag, mehr und mehr, und kommt endlich in die Mitte des Unterleibes zu liegen. Der Nabelring vereinigt sich so innig mit der Nabelschnur, dass man keine Demarcationslinie mehr bemerken kann. Dass der Unterleib des Kindes in dieser Periode und selbst noch bei der Geburt einen so bedeutenden Umfang hat, hängt von der langsamen Entwickelung der in der Brust und in dem Becken enthaltenen Organe ab.

Die Gestalt des Embryo ist also vom 30sten Tage an, wo man alle äusserlich wahrnehmbaren Theile sehen kann, schon deutlich bestimmt, und wir haben später nur die weitere Ausbildung der schon vorhandenen Theile zu beobachten. — Ueber die innern Organe des Fötus werde ich mich in einer eigenen Abhandlung später aussprechen, und ich übergehe die Geschichte ihrer Entwickelung und die genaue Beschreibung derselben jetzt auch aus dem Grunde, weil mir noch Vieles, was fortgesetzte Beobachtungen aufklären werden, dunkel geblieben ist.

Erklärung der Kupfertafeln.

Erste Tafel.

Figur 1. Ein Ei von 8 bis 12 Tagen. Natürliche Grösse. Die Flocken des Chorion sind sehr deutlich ausgebildet und umgeben seine ganze Peripherie. Ich habe bei seiner Zergliederung weder Amnion, noch Embryo bestimmt wahrnehmen können, und blos durch die Flocken des Chorion unterschied sich dieses Ei von einer Hydatide.

Fig. 1.′ Dasselbe Ei, nur vergrössert, um die Flocken des Chorion deutlicher hervortreten zu lassen.

Fig. 2. Ein Ei von derselben Grösse, wie das vorhergehende, 12 Tage alt.

Fig. 2.′ Dasselbe geöffnet. Natürliche Grösse.

Fig. 2.″ Dasselbe vergrössert.

a, a, a. Flocken des Chorion.

b, b, b. Der netzförmige Körper oder die Allantois, zwischen dem Chorion *c, c, c,* und dem Amnion *g.*

d. Der Embryo.

e. Das Nabelbläschen im vollkommenen Zustande, umgeben von dem netzförmigen Körper, mit dem es bei *i.* in Verbindung steht.

f. Der Nabelstrang, der hier ziemlich die Länge des Embryo hat, den Ausführungsgang des Nabelbläschens in sich aufnimmt und grösstentheils vom Amnion bedeckt ist. Man sieht hier, wie sich die Allantois mit dem Chorion durch eine Menge weisslicher Filamente verbindet; sie hing sehr locker mit dem Amnion zusammen und konnte sowohl von diesem, als vom Nabelbläschen, das ebenfalls ganz von ihr eingehüllt war, leicht getrennt werden. Die Zeichnung habe ich 48 Stunden nach dem Abgange des Eies machen lassen; sie stellt das auf Seite 62 erwähnte Ei vor.

Fig. 3. Nach Breschet. (Taf. 4., Fig. 1., Nr. 1. 2. 3.)

Der Embryo *b.* liegt hier nach Breschet zwischen den Lamellen der Allantois *a, a, a,* ohne von dem Chorion bedeckt zu sein.

Fig. 3.′ Dasselbe Ei. Das Amnion fehlt, und der Embryo *b.* liegt an dem innern Blatte der Allantois *a, a, a.*

Fig. 3.″ Derselbe Embryo, nur vergrössert und innerhalb seines Amnion.

Diese drei letzten Figuren geben weder vom Chorion, noch vom Amnion, noch von der Allantois eine richtige Vorstellung, wie man aus einer Vergleichung mit der Fig. 2. leicht sehen kann. Sie haben durchaus keinen Werth.

Fig. 4. Nach Pockels.

Dies ist eins der Eier, durch welche Pockels beweisen will:

1) dass ein wohlgebildetes Ei bis zum 14ten Tage die Grösse einer Muskatnuss hat;

2) dass das Amnion in dieser Epoche eine Blase von der Grösse einer Erbse bildet;

3) dass am 14ten Tage der Embryo als ein weisser, wenigstens eine Linie langer Körper wahrzunehmen ist, der in der Mitte dünner, als an den beiden Enden ist, und eine gelatinöse Consistenz hat;

4) dass der Embryo bis zum 12ten Tage ausserhalb des Amnion in einer Vertiefung der äussern Fläche dieser Membran liegt;

5) dass später, nämlich gegen den 16ten Tag hin, der Embryo in die Höhle des Amnion eindringt;

6) dass der Embryo in dieser Epoche noch keinen Nabelstrang hat, dass man den Kopf und die untern Extremitäten wahrnehmen kann, dass seine hintere Fläche concav ist u. dergl. mehr.

Was diese Figur werth ist, sieht man schon aus einer oberflächlichen Vergleichung mit den Figuren 1. 5. 6. 7. dieser Tafel. Pockels hat sich bei seinen Untersuchungen eines Mikroskops bedient, und durch dasselbe, wie es scheint, fast immer das Gegentheil des Vorhandenen gesehen. Uebrigens ist dieses Ei durchaus nicht normal gestaltet, und es ist kaum zu begreifen, wie Pockels, der selbst behauptet, dass man unter 60 abgegangenen Eiern höchstens 4 treffe, die nicht durch Krankheit verändert sind, dies nicht hat bemerken können.

Fig. 4.′ Dieselbe Figur, vergrössert.

a, a, a. Theile des Chorion. *b, b.* Das Amnion. *c.* Das Nabelbläschen.

d. Ein birnförmig gestalteter Körper, nach Pockels die von ihm entdeckte *vesicula erythroides.* Dieser Körper ist wahrscheinlich nichts Anderes, als ein Theil der Allantois.

e. Der Embryo, der nach dieser Abbildung entweder ganz verbildet und unnatürlich gestaltet, oder ganz verzeichnet ist.

Fig. 5. Ein Ei aus der dritten Woche, welches etwa die Grösse von Figur 3. hatte und ganz vollständig war.

a, a, a. Das Chorion, durch Stecknadeln ausgespannt.

b, b. Der netzförmige Körper, der hier dieselbe Lage hat, wie in Fig. 2.

c. Das unverletzte Amnion, in welchem man einen Embryo wahrnimmt.

d. Das birnförmig gestaltete Nabelbläschen, künstlich von der Allantois getrennt.

e. Der Ausführungsgang des Nabelbläschens, der sich mit dem Nabelstrange vereinigt. *f.* Höhle des Chorion.

Fig. 5.′ —Dasselbe.

b. Das geöffnete Amnion, in dem man den Embryo *c.* ohne alle weitere Hülle liegen sieht. *a.* Das Chorion.

Fig. 5.″ Dasselbe vergrössert.

a. Kopf des Embryo. *b.* Die Augen. *c.* Der Mund. *d.* Der Hals. *e.* Die obern und *f.* die untern Extremitäten. *g.* Spitze des Steissbeins. *h.* Das Rückgrath. *i.* Leberähnliche Masse. *k.* Der Ausführungsgang des Nabelbläschens, der sich mit dem Darmcanal verbindet. *l.* Das Nabelbläschen. Die Nabelschnur konnte wegen der Lage des Embryo hier nicht abgebildet werden.

Fig. 6. Ein vollkommenes Ei aus der vierten Woche, von natürlicher Grösse.

Fig. 6.′ Dasselbe vergrössert.

a, a, a, a. Der flockige Theil des Chorion. *b, b.* Reste der Allantois. *c.* Das geöffnete Amnion. *d.* Das Nabelbläschen ausserhalb des Amnion und von der Allantois dicht umgeben. *f.* Der missgestaltete Embryo. Die Nabelschnur *g.* ist normal gebildet. Der Kopf *h.* ist im Verhältniss zum Bauch *n.* viel zu klein; auch der Mund *i.* ist miss-

gestaltet. *k. l. m.* bezeichnen die Gliedmassen und den Coccyx, die natürlich gebildet sind. Obgleich dieser Embryo lange vor seiner Austreibung krank gewesen sein muss, so kann man doch alle Theile an ihm, wie bei jedem wohlgebildeten Embryo, wahrnehmen; nur ist die Proportion und die regelmässige Bildung desselben aufgehoben.

Fig. 7. Ein Ei von einigen 20 Tagen, vollständig und von natürlicher Grösse.

a, a, a. Flocken des Chorion. *b, b.* Höhle des Chorion, in der ich einige Reste der Allantois fand. *c.* Amnion. *d.* Das Nabelbläschen.

Fig. 7.′ Dasselbe Ei; das Amnion ist geöffnet.

Fig. 7.″ Dasselbe vergrössert.

a, a, a. Der flockige Theil des Chorion. *b, b.* Das Amnion. *c.* Der Embryo, der hier eine zirkelförmige Krümmung bildet. *d.* Der einigermassen missgebildete Kopf. *e.* Der Mund und die Stelle der Augen, die ich bei diesem Embryo wegen der Veränderungen, die durch das lange Liegen im Alkohol hervorgebracht worden waren, nicht unterscheiden konnte. *f.* Die Arme. *g.* Die Beine. *h.* Die sehr verlängerte Steissbeingegend; diese Abweichung ist Folge des zu hohen Ursprunges der untern Extremitäten *g.* *i.* Die Leber. *k.* Das Nabelbläschen mit einem sehr kurzen Ausführungscanal, den ich bis in die Unterleibshöhle verfolgen konnte. An den Wänden des Nabelbläschens konnte man sehr deutlich die Ramificationen seiner Blutgefässe wahrnehmen. *l.* Vereinigungspunkt des Stiels des Nabelbläschens mit der Nabelschnur *m.* *n.* Stelle, wo der Stiel in den Unterleib eindringt.

Zweite Tafel.

Fig. 1. Ein Ei von ungefähr 20 Tagen; natürliche Grösse.

a, a, a. Chorion. *b.* Der sehr nach vorn gebogene Kopf des Embryo. *c.* Der schon ziemlich ausgebildete Mund. *d.* und *e.* Tuberkeln, aus denen sich bei *d.* die obern, und bei *e.* die untern Extremitäten entwickeln. *f.* Spitze des Steissbeins. *g.* Anschwellung der Nabelschnur. *h.* Die Nabelschnur, die etwa 2 bis 3 Linien lang ist.

Fig. 1.′ Dasselbe; die Nabelschnur künstlich zergliedert.

Fig. 1.″ Dasselbe, nur vergrössert, um die einzelnen Theile deutlicher hervortreten zu lassen.

Die Buchstaben *a. b. c. d. f.* bezeichnen dasselbe, wie bei Fig. 1. *g.* Anschwellung des Nabelstranges. *h.* Reste einer andern kleinen Anschwellung, die dicht am Nabelring lag. *i, i.* Die Nabelvene. *l, l, l.* Die Nabelarterien. *m, m.* Die *vasa omphalomesenterica.* *k.* Der Urachus, der sich gegen das Chorion hin verliert. *n.* Eine in der Unterleibshöhle des Kindes liegende Masse, in die sich die hier erwähnten Theile verlieren.

Fig. 2. Nach Pockels (Isis, 1825. 12. Heft. Taf. 12. Fig. 5. u. 7.).

a, a. Soll das Chorion vorstellen.

Fig. 2.′ Dasselbe vergrössert.

a. Das Chorion. *b.* Das Amnion. *c. d. e. f.* Die *vesicula erythroides*, die *vesicula umbilicalis*, der Embryo und der Ursprung der Nabelschnur.

Das Amnion ist viel zu derb und fest abgebildet, um natürlich zu erscheinen; ausserdem liegt der Embryo fälschlich ausserhalb desselben. Eine Vergleichung mit der Fig. 1. und mit den auf der ersten Tafel gegebenen Abbildungen wird leicht beweisen, dass Pockels eine Anomalie für die Grundform angenommen hat, vorausgesetzt, dass weder der Maler, noch die optischen Instrumente ihn angeführt haben.

Fig. 3. Ein Ei aus dem ersten Monate. Natürliche Grösse. Es war schon geöffnet, als ich es erhielt, und vom Amnion waren nur noch wenige Reste vorhanden, die ich nicht habe zeichnen lassen.

a, a. Ein Theil der *decidua reflexa.* *b, b, b.* Das Chorion, in dessen Höhle man weder das Amnion, noch die *vesicula umbilicalis*, noch die Allantois wahrnimmt. *c, c.* Der flockige Theil des Chorion, an dem sich die Placenta bildet. *d.* Der Kopf des Embryo. *e.* Der runde Fleck, der das Auge andeutet. *f.* Die Mundspalte, von der Seite gesehen. *g.* Der Arm. *h.* Die untere Extremität. *i.* Die Spitze des Steissbeins, die hier, nach vorn gekrümmt, zwischen den beiden Extremitäten liegt. *k.* Der schon 7 Linien lange, mit drei Anschwellungen versehene Nabelstrang.

Dieser Embryo scheint durchaus gesund zu sein, alle Theile desselben sind in ganz normalem Zustande. Ich mache deshalb darauf aufmerksam, damit man die Abbildungen Sandifort's und anderer Autoren, die weiter unten folgen werden, mit ihm vergleichen kann.

Fig. 3.' Der Kopf des eben beschriebenen Embryo, an dem ich die Mundwinkel mit einer Nadelspitze in die Höhe gehoben habe, um zu beweisen, wie leicht man sich irren konnte, wenn man die einfache oder doppelte Hasenscharte für nichts Anderes, als ein Stehenbleiben auf einer niedern Bildungsstufe hielt.

Bemerken will ich noch, dass Breschet, der auf Taf. 4., Fig. 4., Nr. 1. 2. u. 3. dasselbe Ei hat zeichnen lassen, eine ganz falsche Erklärung davon gibt, weil er glaubt, dass es keine *decidua*, wohl aber ein Amnion enthielt.

Fig. 4. Ein Ei aus der fünften bis sechsten Woche.

a, a, a. Peripherie des Chorion. *b, b.* Die Flocken, aus denen sich die Placenta entwickelt. *c, c, c.* Das Amnion. *d.* Der Kopf des Fötus. *e, e.* Die *tubera frontalia.* *f.* Die Nasenwurzel. *g.* Das rechte Ohr. Die deutlich ausgebildeten obern (*h*) und (*j*) untern Extremitäten. *i.* Der Unterleib. *k.* Die Geschlechtstheile. *l, l.* Der schon spiralförmig gewundene Nabelstrang. *m.* Anschwellung desselben, in welcher noch ein Theil des Darmcanals liegt.

Wenn man die Nabelschnur ausnimmt, so ist dieser Embryo und das ihn umgebende Ei wohlgebildet; dass ich das Nabelbläschen nicht fand, lag wohl an mir selbst.

Fig. 5. Nach Sandifort (*lib.* 3. *tab.* 8. *fig.* 4.). Die Erklärung dieses Eies ist sehr schwierig.

Die flockige Haut *a, a, a,* die Sandifort *decidua uteri* nennt, gehört meines Erachtens zum Chorion. Nach Sandifort sollen die Lamellen *b. c. d.* die *decidua reflexa*, das Chorion und Amnion vorstellen. *f.* Der Unterleib ist im Verhältniss zum Kopf *e.* und den Gliedmassen *g.* und *h.* viel zu dick. *i.* Krankhafte Anschwellung der Nabelschnur. *k.* Ein Bläschen, das Sandifort den trichterförmigen Fortsatz des Amnion nennt, das aber nichts weiter, als eine degenerirte Anschwellung des Nabelstranges ist.

Fig. 6. Nach Sandifort (*lib.* 2. *tab.* 6. *fig.* 3.).

Nur um die Täuschungen, zu denen sich Anatomen durch Untersuchung kranker Eier verleiten lassen können, deutlich darzuthun, habe ich diese Abbildung beigefügt. In diesem Ei bemerkt man nur das Chorion *a, a, a.* Von dem Amnion aber ist durchaus keine Spur vorhanden. Die konische Verlängerung *c. d.* und das Filament *b*, das mehr nach der Seite hin liegt, sind Ueberbleibsel des Nabelstranges und vielleicht auch des

Ausführungsganges des Nabelbläschens, nicht aber einfache Bläschen, von wässeriger Flüssigkeit angefüllt, wie Sandifort meint.

Fig. 7. Nach Albinus (*tab.* 5. *fig.* 5.). Ebenfalls ein krankes Produkt.

a, a. Ein Theil der *decidua reflexa.* *b, b.* Die Placenta. *c.* Das Chorion, das Albinus für das Amnion hält. *d. e. f. g.* Der Kopf, die Extremitäten und der Unterleib des Embryo. *h. i.* Anschwellungen des Nabelstranges, die Albinus auch für trichterförmige Fortsätze des Amnion hält. *k. k. k.* Die höckerige, innere Fläche des Chorion.

Fig. 8. Ein krankes, etwa einen Monat altes Ei, welches lange in Alkohol lag. Es besteht nur aus einer Membran, dem Chorion *a, a, a,* mit der die *decidua* verwachsen ist. *b.* Der normal gebildete Theil der Höhle des Chorion. Die Höcker, die man bei *k. j. j.* und vielen andern Punkten wahrnimmt, sind degenerirte, fibröse Massen, die anfangs zwischen der *decidua* und dem Chorion abgelagert wurden. *c.* Der Kopf. *d.* Das rechte Auge. *e.* Der Mund. *f. g.* Die Extremitäten. *h.* Der Unterleib. *i, i, i.* Anschwellungen des Nabelstranges.

Dritte Tafel.

Fig. 1. Nach Home (*Philos. trans.* 1817. *pl.* 8. *p.* 260).

a, a, a. Schnittflächen, durch welche die Höhle der Gebärmutter geöffnet ist. *b.* Das Innere des Gebärmutterhalses. *c. c. d.* Lippen des Muttermundes. *e.* Ein weisslicher Körper, den man im untern Winkel der Gebärmutterhöhle fand.

Fig. 1.′ (*tab.* 11. *fig.* 1.). Der erwähnte Körper *a.* isolirt und in natürlicher Grösse.

Fig. 1.″ *a.* Derselbe bedeutend vergrössert.

Dieses sind die Abbildungen, die zu der oben erwähnten Beschreibung des von Home beobachteten, 8 Tage alten Eies gehören.

Fig. 2. Nach Lobstein.

Der Embryo *a*, den Lobstein für regelmässig gebildet hält, ist es durchaus nicht; statt 50 Tage, ist er höchstens 8 bis 12 alt. Die Blase *b.* ist eine Hydatide der Nabelschnur, oder irgend ein anderes unnormales Gebilde, nicht aber das Nabelbläschen. Die Falten *c. c.* sind Ueberbleibsel des Amnion, das übrigens ganz zerstört ist. *d. d. e. e.* ist das Chorion allein, nicht das Chorion und Amnion. *f. f.* und *g. g.* sind Reste des Tomentum und der *decidua reflexa.*

Fig. 3. Nach Wrisberg (*Descript. anat. embryonis etc. Goetting.* 1764. *fig.* 2. *et* 3.).

b, b, b. Flocken des Chorion. *c.* Das Nabelbläschen. *d. e.* Der Ausführungsgang desselben. *f.* Der Theil, den Wrisberg die konische, einer Hernia ähnliche Verlängerung des Abdomen *a.* nennt. *g. h.* Der Kopf. *i, i.* Die obern und *k.* die untern Extremitäten.

Fig. 4. Nach Wrisberg (*l. c. fig.* 3.). Wahrscheinlich dasselbe Ei.

a. a. b. b. Die Höhle und die Flocken des Chorion. *c.* Das Nabelbläschen, theilweise von dem Amnion *d.* bedeckt. *e.* Vorgebliche Bifurcationen des Ausführungsganges des Nabelbläschens. *f. g. h. l. m. n. o. p.* Verschiedene Eingeweide der Brust- und Bauchhöhle.

Diese beiden Figuren sind, bis auf einige kleine Irrthümer, der Natur ganz getreu.

Fig. 5. Nach Pockels (*tab.* 13. *fig.* 2.).

a, a, a. Soll die *decidua*, *b, b.* das Chorion, *c, c.* das Amnion, die alle drei nie so aussehen, wie sie hier abgebildet sind, vorstellen. *d. e. f.* Der Embryo und die Bläschen.

Fig. 6. Dasselbe bedeutend vergrössert (Taf. 13. Fig. 4.).

Das Chorion *a, a, a.* ist im Vergleich zum Amnion *b.* viel zu breit, und weder die Bläschen *c.* und *d*, noch der Embryo *e, e*, sind den hier abgebildeten in dieser Epoche ähnlich. Ueberhaupt bemerke ich noch, dass die Abbildungen, die uns Pockels gibt, so unexact sind, dass man wirklich versucht ist, sie für Kinder seiner Phantasie zu halten.

Vierte Tafel.

Fig. 1. Ein etwa 20 Tage altes Ei von natürlicher Grösse. Es ist von der *decidua* getrennt und an seiner ganzen Peripherie mit Flocken besetzt, in denen man viele Granulationen bemerkt.

Fig. 2. Dasselbe vergrössert. Das Chorion ist geöffnet.

a, a. Flocken des Chorion. *b, b.* Innere Fläche des Chorion. *c.* Das Amnion, das ein sehr kleines Bläschen bildet und gleichsam an die innere Fläche des Chorion angeklebt ist. *d.* Der Embryo.

Fig. 2.′ Dasselbe noch mehr vergrössert.

e. Kopf des Embryo, unvollkommen entwickelt. *f. g.* Theile des Embryo, die ebenfalls nicht deutlich gebildet sind.

Der geringe Umfang des Amnion, seine Lage und die proportionellen Dimensionen der verschiedenen Theile des Embryo beweisen, dass das Ei nicht normal gebildet war. Es hatte lange uneröffnet im Alkohol gelegen; seine beiden Membranen waren hart und lederartig; auch fand ich weder das Nabelbläschen, noch die Allantois.

Fig. 3. Ein Ei von etwa 18 Tagen. Natürliche Grösse. Umgeben mit Flocken, wie bei Fig. 1.

Fig. 4. Dasselbe geöffnet.

a. Flocken des Chorion. *b, b.* Innere Fläche des Chorion. *c, c.* Das theilweise zerstörte Amnion. *d.* Der Embryo, der einer Ameise einigermassen ähnlich ist. Man kann die Unterkinnlade und die Ansätze der untern Extremitäten erkennen. Dieser Fötus ist nicht normal gebildet, doch kann ich nicht genau bestimmen, ob er durch Einwirkung des Alkohols, in dem er aufbewahrt wurde, oder durch eine Krankheit umgestaltet worden ist.

Fig. 4.′ Dasselbe vergrössert.

d. Die Krümmungen der Rückenfläche. *f.* Die Ueberbleibsel der untern Extremitäten, die den unter ihnen liegenden Nabelstrang bedecken.

Fig. 5. Nach Maygrier (*pl.* 17. *fig.* 3.) ein Ei von 14 bis 20 Tagen.

a, a, a, a. Das Chorion. *b, b.* Das Amnion (zu gross für die Periode, der dies Ei angehört). *c.* Rückgrath des Embryo. *d.* Der Kopf. *e.* Das Auge. *f.* Die obern und *g.* die untern Extremitäten. *h.* Das Steissbein. *i.* Die Nabelschnur, die hier zwei Anschwellungen bemerken lässt. Wäre das Amnion nicht zu gross und fehlten nicht die Bläschen, so wäre dieses Ei, das 14 Tage alt sein soll, durchaus normal gebildet.

Fig. 6. Nach Maygrier (*pl.* 17. *fig.* 4.).

a. Ein wohlgebildeter, regelmässig entwickelter Embryo aus der fünften Woche. *b. c.* Anschwellungen der Nabelschnur.

Fig. 7 8. 9. u. 10. nach Pockels (*tab.* 11. *fig.* 2. u. 4., *tab.* 13. *fig.* 3., und *tab.* 12. *fig.* 6.) sollen beweisen, wie der Embryo *e.* sich durch Invagination in das Amnion *b, b.* einsenkt und die Bläschen *d.* und *e.* nach sich zieht. Ein Blick auf die von mir gegebenen Abbildungen wird denen von Pockels das Urtheil sprechen.

Fünfte Tafel.

Fig. 1. Ein Ei von einigen 20 Tagen, vollständig und von natürlicher Grösse. Der Theil desselben, dem der flockige Ueberzug fehlt, lag an der *decidua reflexa*, während der andere, noch mit seinem Tomentum und Granulationen bedeckte Theil sich ausserhalb dieser Membran befand. Gewöhnlich ist der flockige Theil in dieser Periode nicht mehr so gross, auch fanden sich im Innern des Eies einige pathologische Veränderungen.

Fig. 2. Dasselbe.

Das Chorion *a, a.* ist geöffnet. *b, b.* Die vom Amnion gebildete Blase, die für diese Periode etwas zu klein ist und zu nahe am Chorion liegt. *c.* Der Embryo, der jedoch seiner Ausbildung nach nur bis zum 12ten Tage lebte. *d.* Das Kopfende. *e.* Das untere Ende. *f.* Die Nabelschnur. Die Bläschen fehlten; entweder waren sie durch das in der Höhle des Amnion befindliche, ganz veränderte Liquidum, oder vor dem Tode des Embryo durch Krankheit zerstört worden.

Fig. 3. Ein nur weniger altes Ei, als das eben beschriebene; ebenfalls nicht regelmässig gebildet. Das Amnion und die Bläschen fehlten.

Fig. 3.' Dasselbe vergrössert.

a, a, a. Reste der *decidua reflexa*, die an dem Chorion *b, b.* festsitzen. *c.* Das missgestaltete Kopfende des Embryo, welches man durch eine hydatidenförmige Ansshwellung *d*, welche zwischen der Epidermis zu liegen schien und eine seröse Flüssigkeit enthielt, sieht. *e.* Körper des Embryo. *f.* Unteres Ende desselben, an dem die Tubercula, aus denen sich die Extremitäten entwickeln und die Spitze des Coccyx sich vereinigt haben. *g.* Die Nabelschnur. Nach dem Ei zu schliessen, ist es wenigstens aus der vierten Schwangerschaftswoche, während der Embryo höchstens 8 bis 10 Tage alt ist.

Fig. 4. Ein Ei aus der vierten bis fünften Woche. Natürliche Grösse.

a, a. Das Chorion mit seinen Flocken. *b, b.* Das Amnion, welches hier grösser als gewöhnlich und aufgeschnitten ist, um die *vesicula umbilicalis* und das Nabelbläschen besser sehen zu können. *c.* Der wohlgebildete Embryo, an dem man *d.* den Kopf, *e.* das Auge, *f.* das Ohr, *h.* den Mund deutlich sieht. Die Spalte bei *g*, welche die Oberlippe bis zur Nase in zwei Theile scheidet, ist zufällig bei der Zergliederung entstanden. *l.* Der deutlich hervortretende und ganz geschlossene Unterleib. *i. k.* Die obern und untern Extremitäten, an denen man schon die Finger deutlich sehen kann. *m.* Das Nabelbläschen, welches frei zwischen Chorion und Amnion liegt, aber in dieser Epoche leer, gelblich und zusammengedrückt ist. *n.* Canal des Nabelbläschens, der bis zur Nabelschnur *o.* frei verläuft. *p.* Anschwellung des Nabelstranges, in der man durch ihre Wandungen hindurch einen Theil des Darmcanals wahrnimmt.

Fig. 5. Ein nur wenige Tage jüngeres Ei, als das der Fig. 4.

a, a. Das Chorion. *b, b, b.* Das Amnion. *c.* Der ganz vollständige Embryo. *d.* Der Kopf, an dem man bei *e.* das Auge, bei *f.* das Ohr, und bei *g.* den Mund wahrnimmt. *i. k.* Die Extremitäten; die Finger kann man jedoch noch nicht deutlich sehen. *l.* Der Unterleib. *m.* Das Nabelbläschen, welches noch eine geringe Menge einer gelblichen

Flüssigkeit enthält und mit der äussern Fläche des Amnion zusammenhängt. *n.* Der Ausführungsgang des Nabelbläschens, der gleichfalls hinter dem Amnion liegt und sich mit der Nabelschnur vereinigt. *p, p.* Zwei Anschwellungen der Nabelschnur, die weder Eingeweide, noch irgend eine andere feste Substanz, sondern ein klares und gelatinöses Liquidum enthielten.

Fig. 6. Ein Ei, das nach seinen Häuten und nach der Aussage der Frau, die es verlor, 6 Wochen, nach dem Volumen des Embryo aber nicht über 3 bis 4 Wochen alt war.

a, a. Das Chorion. *b, b.* Das Amnion. *c.* Der Embryo. *d.* Der Kopf desselben. *e.* Das Auge. *g.* Der Mund, in dem man die Zunge deutlich sieht. *h.* Die obern und *i.* die untern Extremitäten. *k.* Der noch wenig entwickelte Unterleib. *l.* Das Nabelbläschen. *m.* Sein Ausführungsgang. *n.* Die Nabelschnur, die ziemlich dick und mit drei Anschwellungen versehen war. Die Gefässe derselben scheinen sich schon spiralförmig um einander zu winden.

Fig. 7. Ein Ei aus der dritten bis vierten Woche. Natürliche Grösse.

a, a. Das zerrissene, nach aussen umgeschlagene Chorion. *b, b, b.* Das Amnion, welches hier um ein Drittel kleiner als das Chorion ist. *c.* Der vollkommen entwickelte Embryo. *d.* Der Kopf. *e.* Die Augen. *f.* Der Mund. *g.* Stellt eine Spalte, die zufällig durch eine Falte des Halses oder durch den Druck mit einer Nadel entstanden war, vor, die der Maler fälschlich für den Mund hielt. Diese Spalte, die durch den blossen Druck eben sowohl unter dem Ohr und anderswo, als hier, entstehen kann, reicht vielleicht hin, den Irrthum von Bauer [1]), Rathke [2]), Huschke [3]), Breschet [4]), Burdach [5]), Müller [6]), Allen [7]), Becker [8]), die alle die Existenz von Kiemen, selbst bei dem menschlichen Embryo, in der ersten Periode der Schwangerschaft annehmen, zu beseitigen. *f.* Der Mund. *h.* Die obern und *i.* die untern Extremitäten. *k.* Der geschlossene Unterleib. *l.* Das Nabelbläschen. *m.* Der Ausführungscanal des Nabelbläschens, der sich mit der Nabelschnur, die keine Anschwellungen wahrnehmen lässt und sich spiralförmig windet, vereinigt.

Fig. 8. Ein Ei aus dem zweiten Monate. Die Grösse des Chorion entsprach dieser Periode; hinsichtlich der in ihm enthaltenen Theile schien es kaum 14 Tage alt zu sein.

a, a, a. Das Chorion. *b, b, b.* Das Amnion. *c.* Der Embryo. *d.* Der Kopf desselben, der im Verhältniss zu den übrigen Theilen zu klein ist. *e.* Der Mund. *f.* Die Arme. Unnatürlich ist die zwischen Mund und Armen befindliche Spalte. *g.* Unteres Ende des Embryo. *h.* Der Raum zwischen den Geschlechtstheilen und dem After. *i.* Das Nabelbläschen, dessen Canal *k.* sich mit der Nabelschnur *b.* verbindet.

Sechste Tafel.

Fig. 1. Ein Ei, das ungefähr 80 Tage alt ist, und in dem man alle Membranen deutlich unterscheiden kann.

---

1) *De ovi mammal. et homin. genesi. Lipsiae,* 1828. *fig.* 7.
2) Isis, 1825. 6. Heft. S. 747.
3) Isis, 1827. S. 401.
4) *Répertoire gén. d'anat. et de physiol. patholog. etc.* 1828. *t.* 6. *p.* 41.
5) *De foetu humano adnotat.* 1827. *p.* 48. *fig.* 1.
6) Meckel's Archiv, 1830. 4. S. 418. Taf. 11.
7) *Edinb. new philos. journ. Janv.* 1831.
8) *Ascherson, de fistulis colli etc. Berolini,* 1832.

a, a. Die *decidua uteri*, zusammengerollt und zurückgeschlagen. *b, b.* Die *decidua reflexa*, ebenfalls zurückgeschlagen. *c, c, c.* Das Chorion. Zwischen diesem und der *decidua* sieht man eine Menge weisslicher Fäden, welche Ueberreste seines flockigen Ueberzugs sind und beide Membranen mit einander verbinden. *d.* Einige Flocken, die zur Placenta gehören; letztere kann man jedoch hier wegen der Lage des Präparats nicht sehen. *e, e.* Das Amnion. *f.* Das Nabelbläschen, welches so gross wie in einem 14 Tage alten Ei ist und frei zwischen dem Chorion und Amnion liegt. *g.* Der Ausführungsgang des Nabelbläschens, welcher sich mit der Wurzel des Nabelstranges verbindet. *h.* Die Nabelschnur, an der man vier längliche Geschwülste, die mit einer serösen, fettigen Flüssigkeit angefüllt sind, und die drei Nabelschnurgefässe erblickt. *i.* Der Kopf des Fötus; die Epidermis desselben ist bei *j, j.* blasenförmig hervorgetrieben, und diese Geschwulst, die ein ähnliches Fluidum, wie die des Nabelstranges enthält, setzt sich bei *k, k.* über den ganzen Körper fort. Diese Erscheinung ist um so merkwürdiger, weil sie eine von mir im Jahr 1824 geäusserte Ansicht, die später auch Pockels annahm, und welche die Beziehungen des Amnion zur Epidermis betraf, ausser Zweifel zu setzen schien; denn wenn man den menschlichen Embryo bei seiner Entstehung der Cicatricula im Ei der Vögel vergleichen könnte, so würde es sehr leicht sein, zu begreifen, wie derselbe, indem er sich immer tiefer in das Amnion hineinsenkte, endlich ganz und gar von demselben umhüllt werden würde, wie der Testikel von der *tunica vaginalis*. Ich übergehe hier den Gegenbeweis, da ich mich schon oben Seite 26 weitläufig gegen diese Ansicht ausgesprochen habe.

Fig. 2. Copie nach Breschet (*pl.* 4, *fig.* 6. *no.* 2.), welche ein Ei von einigen 20 Tagen vorstellt.

Das Chorion *a, a, a.* beweist, dass *b, b.* das Amnion sein muss; nun liegt das Nabelbläschen *d.* innerhalb des Amnion, was ein offenbares Versehen ist. Die Masse *c, c,* die Breschet für das Amnion hält, kann es, da *b, b.* es ist, natürlich nicht sein; was sie vorstellen soll, begreife ich nicht.

Fig. 3. Copie nach Hunter (Taf. 33. Fig. 6.), stellt ein Ei aus dem ersten Monat vor.

c. Ist die Nabelschnur, *a.* das Nabelbläschen, und *b.* ist das Filament, welches letzteres mit dem Funiculus verbindet. Dieser Ausführungsgang des Nabelbläschens ist zu dick, und sein Verhältniss zu den Membranen, namentlich zu dem Amnion, nicht gut dargestellt. Dasselbe gilt vom Nabelbläschen und dem ganzen Embryo.

Fig. 4. Copie nach Albinus (*lib.* 1. *tab.* 1. *fig.* 12.).

Dieses Ei ist offenbar nicht im normalen Zustande. Das Amnion ist, wie Albinus selbst bemerkt, nicht wahrzunehmen. Das Chorion *a, a.* ist im Verhältniss zu seiner Höhle *b.* viel zu flockig. Der Embryo *f.* ist wenigstens 3 Wochen alt, während die ihn umgebenden Häute höchstens 14 Tage alt zu sein scheinen. Die Nabelschnur *c.* ist zu dick, als dass das Nabelbläschen *e.* durch seinen Ausführungscanal *d.* bis zum Abdomen von ihm getrennt bleiben sollte.

Fig. 5. stellt ein Ei dar, dessen Chorion *a, a, a.* wenigstens die vierte Woche der Schwangerschaft anzeigt, während der Embryo *b.* kaum 14 Tage alt zu sein scheint. Es war mehrere Wochen in Alkohol aufbewahrt worden; vom Amnion und den Bläschen war keine Spur vorhanden, wenn man nicht die gelblich-rothe, flockige Flüssigkeit, die das Chorion enthielt, für Ueberreste derselben halten wollte. Weder der Kopf *c,* noch die Augen *d,* noch der Mund *e.* sind deutlich gebildet. Die Arme *f,* die Füsse *g.*

und das Steissbein *h.* sind normal. Die Nabelschnur *i.* hat drei Anschwellungen. Die Vertiefung, welche den Unterleib von der Brust zu trennen scheint, ist zufällig.

Fig. 6. Ein Ei, das nur wenige Tage jünger ist, als das vorige. Das Amnion ist hier im Verhältniss zu gross.

a, a, a. Das Chorion mit seinen Flocken und einem Theile seiner Höhle. *b, b, b.* Das Amnion, welches sehr breit und dick ist. Der Mund *d*, die Füsse *f*, die Arme *e.* und der Coccyx *g.* des Embryo *c.* beweisen, obgleich sie den grössten Theil ihrer natürlichen Eigenschaften an sich tragen, doch, dass der Embryo schon mehrere Tage vor dem Abortus abgestorben war.

Siebente Tafel.

Fig. 1. Ein etwa einen Monat altes Ei, dessen Amnion grösstentheils durch die Flüssigkeit, in der es aufbewahrt worden war, zerstört ist.

a, a, a. Das ausgespannte Chorion, an dem man bei *b.* die Flocken, die zur Bildung der Placenta bestimmt sind, wahrnimmt. *c.* Der Embryo. *d.* Das Auge. *e.* Der Mund mit beiden Lippen, an denen man durchaus keine Theilung weder in der Mitte, noch an den Seiten bemerkt. *f.* Das schon deutlich ausgebildete Ohr. *g.* Brust und Unterleib. *h.* Die untern Extremitäten, die etwas weniger als die obern, welche über *g.* liegen, entwickelt sind. *i.* Erste Anschwellung des Nabelstranges, welche hier mitten zwischen den untern Extremitäten und dem Coccyx liegt, obgleich sich der Nabelstrang etwas weiter oben inserirt. *k, k, k.* Drei andere Anschwellungen, in denen, wie in der ersten, eine helle Flüssigkeit, die durch einige gelbe Flocken getrübt wurde, enthalten war.

Fig. 2. Ein Ei von 5 bis 6 Wochen, das lange uneröffnet im Alkohol lag.

a, a, a. Das geöffnete und aus einander gezogene Chorion. *b, b.* Der Theil, aus dem sich die Placenta entwickelt. *c.* Das Amnion, welches hier eine grosse, ovale, undurchsichtige und lederartige Blase bildet, die mit dem Chorion fester als sonst verbunden ist. Zwischen dieser Blase und dem Chorion war eine röthliche, unangenehm riechende Flüssigkeit enthalten, eben so in der Höhle des Amnion, welches keinen Embryo enthielt.

Fig. 3. Copie nach Hale (*Philos. transact. abregd. vol.* 4. *p.* 577. *pl.* 15. *fig.* 2.). Nach ihm soll dieses Präparat das Vorhandensein der Allantois im menschlichen Ei unumstösslich beweisen. Man hat wirklich Mühe, sich in die Zeichnung zu finden, und sieht endlich, dass die Abbildung eines doppelten Eies gegeben ist.

a, a, a. Ist die *decidua*, die Hale für das Chorion hält. *c, c.* Ist offenbar das Chorion, von dem die *decidua* bis zu *b, b.* abgetrennt ist, nicht aber das Amnion, wie er behauptet. Die eirunde Blase, die zwischen beiden hervortritt, und die er für die Allantois hält, ist das Amnion, welches wahrscheinlich, wie bei Fig. 2. dieser Tafel, etwas verdickt ist.

Fig. 4. Nach demselben.

Wir finden hier *a, a, a, a.* die *decidua*. *b, b.* Die Fortsätze dieser Membran, die sich dem Chorion und der Placenta nähern. *k.* Ist ein Theil der Placenta; *c, c.* das Chorion und *f. h.* das Amnion; von der Allantois aber ist durchaus keine Spur vorhanden.

Fig. 5. Nach Sömmering (Fig. 1.). Der flockige Theil dieses Eies lässt auf ein Produkt von 20 Tagen schliessen, während der Embryo ein Ei aus der ersten oder zweiten Woche anzudeuten scheint. Sömmering glaubt, es sei 3 bis 4 Wochen alt; übrigens ist es ganz deform, und weder das Amnion, noch die Bläschen sind vorhanden.

Fig. 6. Copie nach Sömmering (Fig. 2.). Es ist dies ein Ei von einigen 20 Tagen, das normaler gebildet ist, als das eben beschriebene. Keines Falles ist es, wie Sömmering meint, 6 Wochen alt.

a, a. Das Chorion, und *b, b.* dessen flockiger Theil. *c.* Der Embryo. *d.* Das Nabelbläschen. Da das Amnion nicht vorhanden ist, so unterlag auch dieses Ei einer pathologischen oder chemischen Umänderung.

Achte Tafel.

Fig. 1. Ein etwa einen Monat altes Ei, das aus seiner *decidua* Fig. 2. herausgenommen ist. Die Flocken des Chorion sind sehr entwickelt, und man nimmt in demselben zahlreiche Granulationen wahr, die Breschet fälschlich für Gefässbündel hielt.

Fig. 2. Die vollständige *decidua*, die das eben beschriebene Ei umgab.

a, a. Die *decidua uteri*, von aussen gesehen. *b, b.* Die Fläche der *decidua reflexa*, an welcher das Ei lag. Diese *decidua* habe ich nicht, wie Breschet meint, zerschneiden müssen, um das Ei aus ihr zu entfernen. Der ganze flockige Theil des Chorion lag ausserhalb der *decidua*, und durch einfache Tractionen liess sich das Ei von ihr abtrennen.

Fig. 3. Die *decidua* geöffnet, um die Erhabenheit, welche die *reflexa* nach innen hin bildet, und die Vertiefung, welche beide Platten von einander trennt, deutlich wahrnehmen zu lassen.

a, a, a. Die *decidua uteri.* *b, b.* Die Erhabenheit der *decidua reflexa.* *c.* Der Rand, in welchem sich die *decidua uteri* und die *reflexa* vereinigen, und durch den sie in die Placenta übergehen.

Fig. 4. Copie nach Breschet (*pl.* 6. *fig.* 1. *no.* 2.). Das hier abgebildete Ei ist nicht, wie Breschet meint, einige Wochen, sondern bestimmt gerade einen Monat alt.

Das Chorion *a, a, a.* ist im Verhältniss zum Amnion *b, b, b.* nicht breit genug. Das Nabelbläschen *c.* ist zu klein; der Ausführungsgang desselben *d.* ist nicht der Natur getreu abgebildet, denn das Filament, welches ihn begleitet und das Breschet für die *vasa omphalo-mesenterica* hält, müsste in der Substanz desselben verlaufen. Die Anschwellungen der Nabelschnur *e, e*, deren jede nach Breschet eine Darmschlinge enthielt, sind viel unvollständiger ausgebildet, als in den schon erwähnten Eiern. Der Embryo allein ist regelmässig entwickelt.

Fig. 5. Ein vollständiges Ei aus der siebenten Schwangerschaftswoche, das von der *decidua* noch umgeben ist.

a, a, a. Die *decidua uteri.* *b.* Eine konische Verlängerung, die den Muttertrompeten der Gebärmutter entspricht. Ich habe diese Verlängerung, die nicht constant ist, nie auf beiden Seiten des Eies gefunden, wie andere Beobachter behaupten. Dütrochet hält sie für ein Analogon der sogenannten Hagel (*grandines*, *chalazae*) im Ei der Vögel. *c, c.* Der flockige Theil des Chorion, in dem sich die Placenta bildet. *d.* Die eingerissene Spitze der *decidua*, die sich bis in das *collum uteri* erstreckte.

Fig. 6. Ein Ei aus der sechsten bis neunten Woche. Es hatte, ehe ich es zergliedern konnte, sehr lange in Alkohol gelegen. Die *decidua* fehlte ganz. Eben so wenig fand ich eine Spur des Amnion. Breschet, welcher letzteres darin wahrzunehmen glaubte, verwechselte das Chorion damit.

a, a, a. Das aufgeschnittene und zurückgeschlagene Chorion. *b.* Eine Geschwulst, die, wie es schien, mit der innern Fläche der Placenta zusammenhing. *c. c.* Zwei

Anschwellungen der Nabelschnur, die mit einer gelatinösen Flüssigkeit gefüllt waren. *d.* Eine andere, die eine gelbliche, geronnene Masse enthielt und etwas grösser war. *f.* Eine vierte Anschwellung, die ganz nahe am Nabel lag und einen Theil der Eingeweide in sich aufnahm. Ich habe den Unterleib des Embryo geöffnet, um die darin liegenden Theile deutlicher zeigen zu können. *g.* Die Umbilicalvene, die unterhalb der Leber liegt. *h.* Der zunächst am Magen liegende Theil des Darmcanals. *i.* und *j.* Die beiden Nabelarterien. *k. l. k.* Der herabsteigende Theil des Darmcanals, der Urachus und die Blase.

Fig. 7. Ein Ei aus der sechsten Schwangerschaftswoche; es war vollständig, als ich es erhielt, und ich habe, um alle Membranen auf einmal zu zeigen, es perpendiculär durchschnitten.

a, a, a. Die *decidua uteri.* *b. b.* Die *decidua reflexa.* *c, c.* Die Stelle, wo die *decidua uteri* mit der *decidua reflexa* an der Placenta *l, l.* sich vereinigt. Nach unten lassen diese beiden Membranen einen Raum *d,* welcher mit einem albuminösen Liquidum angefüllt ist, zwischen sich. *e, e.* Das Chorion, von dem Amnion *g.* durch den mit *f.* bezeichneten weiten Raum, der ebenfalls eine albuminöse Flüssigkeit enthielt, getrennt. *h.* Der Embryo in der vom Amnion gebildeten Blase.

Fig. 8. Ein Ei aus der sechsten Woche, dem sowohl die *decidua* als das Amnion fehlt, und das blos aus dem Chorion, dem Fötus und der Nabelschnur besteht.

a, a. Das ausgespannte Chorion. *b, b.* Der Urachus. *c, c, c, c.* Nabelarterien. *d, d.* Die Nabelvene. *e. f.* Die *vasa omphalo-mesenterica.* *g.* Ein Theil des Darmcanals, der in einer Anschwellung des Nabelstranges nahe am Unterleibe des Fötus enthalten war.

Neunte Tafel.

Fig. 1. Copie nach Breschet (*pl.* 6. *fig.* 2. *no.* 2.). Dieses Ei zeigte mir Breschet 1826, um mir zu beweisen, dass er die Allantois entdeckt und ich mich hinsichtlich der Lage des Nabelbläschens getäuscht hätte.

a, a, b, b, b. Das Chorion, vom Amnion getrennt und zurückgeschlagen. *c.* Der Fötus innerhalb des Amnion. *e.* Ueberbleibsel des Nabelbläschens. Die doppelte Lamelle, die das Amnion umgibt und hier mit einer Pinçette etwas in die Höhe gehoben ist, ist nichts anderes, als die glasartige Substanz, von der ich oben gesprochen habe.

Fig. 2. Copie nach Albinus (*lib.* 1. *tab.* 3. *fig.* 1.).

e. Ist die *decidua reflexa*, welche die untere Hälfte des Chorion *a, d,* durch welches man bei *f.* die Nabelschnur sieht, einhüllt. *b, b, c, c.* Der flockige Theil des Chorion, aus dem die Placenta entsteht, und in dem man die anormale Entwickelung der Granulationen, die ich oben näher bezeichnet habe, wahrnimmt. Das Ei ist etwa 6 Wochen alt, und die schwarzen Flecken, die man an der *decidua reflexa* bemerkt, haben keine anatomische Bedeutung.

Fig. 3. Ein Ei von 8 bis 9 Wochen, das weder von der *decidua* umgeben war, noch ein Amnion enthielt.

a, a. Das geöffnete Chorion. *b, b.* Die Flocken, aus denen sich die Placenta entwickelt. *c, c.* Höhle des Chorion. *d.* Die schon spiralförmig gewundene Nabelschnur, die bei *e.* eine kleine Anschwellung hat. *f.* Der Urachus. *k, k.* Die Umbilicalarterien, die in den Nabelstrang übergehen. *h, h, h.* Die *vasa omphalo-mesenterica* und die *vena umbilicalis.* *g.* Scheint mir der Ausführungsgang des Nabelbläschens zu sein, der in den Darm *i.* übergeht.

Fig. 4. Nach Sandifort (*lib.* 2. *tab.* 6. *fig.* 2.).

Diese Figur hat sehr viele Aehnlichkeit mit der unserigen (auf Taf. 8. Fig. 3.), nur ist das Ei noch nicht so weit in die *decidua* eingesenkt, und die Flocken *b, b.* des Chorion *a.* sind hier viel stärker entwickelt. *c, c.* Die *decidua uteri*, in der Sandifort bei *d.* eine Oeffnung zu finden glaubte. *g, f, f.* Ist die *decidua reflexa*, die in diesem Präparate nur wenig hervorragt.

Fig. 5. Copie nach Hunter (*pl.* 34. *fig.* 8.). Diese Abbildung, die leider ganz imaginär ist, ist in sofern interessant, als sie uns mit Hunter's Ansicht über das Verhältniss der *decidua* zum Ei näher bekannt macht.

a, a. Die *decidua uteri*, die Hunter anfangs mit der *membrana interna uteri* verwechselte. *b.* Der Theil dieser Membran, welcher das Ei an der Stelle, wo sich die Placenta entwickelt, von der Gebärmutter trennt. *c.* Der Embryo in der Höhle des Amnion. *d.* Das Chorion, welches nach unten ein Blatt der *decidua* zurückdrängt und dadurch die *decidua reflexa* bildet. *e.* Die Höhle der *decidua*, die sich nach unten in den Hals der Gebärmutter, und bei *f, f.* in die Muttertrompeten öffnet.

Fig. 6. Copie nach Hunter (*pl.* 34. *fig.* 5.).

Sie stellt die ganze *decidua* ausserhalb der Gebärmutter dar. Man sieht leicht, dass die Oeffnungen bei *a.* und *b.* nicht natürlich sind, wie Hunter meint. Soll die Erhöhung bei *c.* das Ei andeuten, so muss es auf der untersten Stufe seiner Entwickelung stehen geblieben sein.

Zehnte Tafel.

Fig. 1. Ein Ei aus der dritten Woche der Schwangerschaft. Die *decidua* ist ganz vollständig, und ihre Höhle mit einer bedeutenden Quantität einer röthlichen, durchsichtigen und gelatinösen Flüssigkeit gefüllt.

a, a. Die äussere, etwas runzelige Fläche. *b.* Das mit Granulationen bedeckte Ei, welches sich schon grösstentheils zur Bildung der *reflexa* in die *decidua* eingesenkt hat. *c.* Eine konische Concretion der *decidua*, die sich in die Trompete verlängerte.

Fig. 2. Die *decidua* desselben Eies, von innen gesehen.

a, a. Der Rand und die innere Fläche der *decidua uteri*, an der man bei *d, d, d.* eine Menge Risse und Spalten sieht, die durch die leichten Tractionen beim Präpariren entstanden sind. *b.* Die *decidua reflexa*, die schon eine deutliche Convexität bildet. *c.* Die konische Verlängerung, von der eben gesprochen worden ist.

Fig. 3. Perpendiculärer Durchschnitt des Eies und der *decidua.*

a, a, a. Die *decidua uteri.* *d.* Die *decidua reflexa.* *f.* Die Höhle der *decidua.* *e.* Die Flocken des Chorion. *c.* Der etwa 12 Tage alte Embryo. *b.* Der Nabelstrang (jedoch nicht gut gezeichnet). Das Amnion ist nicht mit abgebildet worden.

Fig. 4. Nach Seiler (*tab.* 8. *fig.* 2.).

Man sieht bei *a, a.* und *b.* die geöffnete *decidua uteri*, an deren innerer Fläche man ebenfalls viele Risse bemerkt. *c.* Die *decidua reflexa*, die bei *d.* eingerissen ist, weshalb man das Chorion *e.* und einige Ueberreste seiner Flocken wahrnehmen kann.

Fig. 5. Ebenfalls nach Seiler (*tab.* 10.).

a, a. Das Chorion mit seinem Tomentum, nicht ganz getreu abgebildet. *b.* Eine filamentöse Concretion, die Seiler für Gefässe hält. *c.* Das Nabelbläschen. *e, e.* Das

Amnion. *f.* Ein etwa einen Monat alter Embryo, der eine sehr kurze und dicke Nabelschnur *g.* hat.

Fig. 6. Nach demselben (*tab.* 9. *fig.* 7.).

Ein Ei, das, nach dem Chorion *e.* zu urtheilen, aus einer spätern, nach dem Embryo *f.* aber aus einer frühern Periode, als das Fig. 5. beschriebene ist. Die ganze Abbildung scheint übrigens fehlerhaft gezeichnet. *d.* Ist das Nabelbläschen, dessen Stiel *e.* sich um das Amnion herumschlägt, um zum Nabelstrang zu gelangen.

Fig. 7. Ein Embryo von 6 bis 7 Wochen.

a. Der Darmcanal, welcher hier noch in einer Anschwellung der Nabelschnur liegt. *b. Processus veriformis cocci.* *c, c.* Der Urachus. *d, d.* Die Umbilicalarterie. *e, e.* Die Umbilicalvene. *f.* Die *vasa omphalo-mesenterica.* *g.* Der Magen, der sich in dem in der Nabelschnur liegenden Darmcanal fortsetzt. *h.* Die Leber.

Fig. 8. Copie nach Seiler (*tab.* 9. *fig.* 3.).

Nach der Höhle des Chorion *a.* zu urtheilen, ist dies Ei 15 bis 20 Tage alt. *b, b.* Ueberreste des Amnion. *c.* Das Nabelbläschen, welches durch einige Filamente mit der Allantois in Verbindung steht. *e.* Der etwa 12 Tage alte Embryo.

Eilfte Tafel.

Fig. 1. Ein etwa $3\frac{1}{2}$ Monat alter Fötus, der, um die Lage der in der Nabelschnur und der Bauchhöhle enthaltenen Theile nachzuweisen, geöffnet ist.

a, a. Nach aussen umgeschlagene Lappen der Bauchwände. *b.* Durchschnittenes Ende der Nabelschnur. *c, c, c, c.* Die Umbilicalarterie. *d, d.* Die Umbilicalvene. *e, e.* Der Urachus. *f.* Die Harnblase. *h.* Das Cöcum mit seinem Appendix *g*, der etwas rechts und ganz frei hinter dem Nabel liegt. *i.* Das Ende der dünnen Därme. *k.* Der in der linken Seite liegende Theil des Darmcanals. *l.* Die Leber, welche die Nabelvene *d.* theilweise bedeckt.

Fig. 2. Ein Ei von etwa 6 Wochen. Die *decidua* ist geöffnet.

a, a, a. Die *decidua uteri.* *c, c.* Die *decidua reflexa*, an der man eine Geschwulst bemerkt, die durch coagulirtes Blut, welches zwischen ihr und dem Chorion lag, veranlasst wurde. *b, b.* Flockiger Theil des Chorion.

Fig. 3. Das auf Taf. 8. Fig. 5. beschriebene Ei, durch einen Kreuzschnitt geöffnet.

a, a, a, a. Die vier Lappen der *decidua uteri.* *b, b, b, b.* Die *decidua reflexa.* *c, c, c, c.* Die des Chorion. *d, d.* Das Amnion, welches grösstentheils zerstört und äusserst dünn war; dies war um so merkwürdiger, da die übrigen Häute ein dickes, fast lederartiges Gewebe hatten. *e, e, e, e, e.* Filamente, welche die Vereinigung zwischen dem Chorion und der *decidua reflexa* bilden, und nichts Anderes sind, als Reste des flokkigen Theils des Chorion, die durch ihre Lage an der *decidua* atrophisch geworden sind.

Fig. 4. Nach Dütrochet (*Mém. de la soc. d'émul. t.* 9. *pl.* 1. *fig.* 5).

a, a, a. Ist nach Dütrochet das Exochorion, nach uns nichts Anderes, als die *decidua uteri.* *b, b, b.* Ist die *decidua reflexa*, die er Endochorion nennt. *m.* Die Stelle, an der sich beide vereinigen und in die Placenta 4. übergehen. *c, c, c.* Das Chorion, nicht das Amnion, wie Dütrochet meint. *o.* Das Nabelbläschen. Das Amnion fehlt gänzlich.

Fig. 5. Nach Meckel (*Journ. Cre. t. 2. p. 310. fig. 2.*). Das Ei soll nach ihm 4 Wochen alt sein, ist aber, nach dem Embryo zu urtheilen, höchstens aus der dritten Schwangerschaftswoche.

a. Der Embryo. *b.* Die Leber. *c.* Der Magen. *d. e.* Die beiden Theile des Darmcanals. *f.* Das Nabelbläschen. *g.* Der Ausführungscanal desselben. *i.* Ist das Chorion, nicht, wie Meckel behauptet, das Amnion. *k. l. l.* Die *decidua.* *h.* Ist keines Falls die Allantois.

Dieses Präparat kann überhaupt durchaus keinen Werth haben, da das Ei nicht natürlich gebildet und durch pathologische Einwirkung umgeändert war.

Fig. 6. Der Embryo aus dem unter Fig. 3. beschriebenen Ei; vergrössert und von vorn gesehen. Die Augen, der Mund, die Nase und die Extremitäten sind wohlgebildet; die Geschlechtstheile liegen ganz nahe am After, und die beiden, zunächst am Nabel liegenden Anschwellungen der Nabelschnur sind nicht von ihm getrennt.

Fig. 7. Der etwa einen Monat alte Embryo ist aus dem Ei, welches wir auf der zweiten Tafel Fig. 3. betrachtet haben, herausgenommen.

b. c. Die Extremitäten. *f.* Die erste Anschwellung des Nabelstranges, in der eine Darmschlinge liegt; *d. e.* Zweite und dritte Anschwellung, die einige Stücke einer geronnenen, gelblichen Masse enthielten.

Zwölfte Tafel.

Fig. 1. Copie nach Breschet (*tab. 5. fig. 3. no. 1.*). Ein Ei von $3\frac{1}{2}$ Monat.

a. Flocken des Chorion, die in die Placenta übergehen. *b, b, b.* Die *decidua reflexa*, nach der Placenta hin in die Höhle geschlagen. *c, c, c.* Das Chorion, ganz isolirt von der *decidua.* Das, was Breschet das äussere *d, d.* und das innere *e, e.* Blatt der Allantois nennt, ist ein Theil des oben beschriebenen, glasartigen Körpers. *f, f.* Das Amnion. *g.* Der Fötus.

Fig. 2. Ein Fötus von 9 Wochen, vergrössert.

a. Oberer Theil des Darmcanals. *b. Processus vermiformis.* *c, c, c.* Die Blase und der Urachus. *d, d, d, d.* Die Umbilicalarterien. *e, e, e.* Die Umbilicalvene.

Fig. 3. Ein Fötus von etwa 10 Wochen. Natürliche Grösse.

a. Der Darmcanal. *b. Processus vermiformis.* *c.* Der Magen. *d.* Die Leber. *e, e, e.* Der Urachus. *f, f, f, f.* Die Nabelarterien. *g.* Die Nabelvene. *h, h, h, h.* Die *vasa omphalo-mesenterica.*

Fig. 4. Ein um das Doppelte vergrösserter Fötus.

a. Der Darmcanal, welcher noch grösstentheils in der ersten Anschwellung des Nabelstranges liegt. *b. Processus vermiformis.* *c.* Der obere und *d.* der untere Theil des Darmcanals. *e, e.* Der Urachus. *f, f, f, f.* Die Umbilicalarterien. *g, g, g.* Die Umbilicalvene. *h, h, h.* Die *vasa omphalo-mesenterica.* *i. k. l.* Punkte, welche den Umfang der Anschwellungen des Nabelstranges andeuten. *m. n.* Concremente der gelblichen Masse, die gleichsam zwischen die Anschwellungen eingeschoben waren.

Fig. 5. Ein Fötus von etwa 6 bis 7 Wochen, dreimal vergrössert.

a. Der Darmcanal. *b. Processus veriformis.* *c.* Die obere und *d.* die untere Partie des Darmcanals. *e.* Der Magen. *f.* Die Leber. *g, g, g.* Der Urachus und die Harnblase. *h.* Die Umbilicalarterien. *i.* Die Umbilicalvene. *j, j.* Die *vasa omphalo-mesenterica.*

Dreizehnte Tafel.

Fig. 1. Ein doppeltes Ei aus dem dritten bis vierten Monat. Es war nur eine ziemlich harte und fibröse Placenta vorhanden. Das Chorion war ebenfalls einfach, und man konnte von ihm leicht die beiden Amnion trennen. Die beiden Nabelbläschen, deren Stiele man bis zur Wurzel des Nabelstranges verfolgen konnte, hatten sich mit der äussern Fläche des Amnion in geringer Entfernung von einander verbunden. Die Nabelschnur, an der einen Seite 3, an der andern $2\frac{1}{2}$ Zoll lang, war dünn, knotig, hart und trocken. Die beiden Fötus schienen nicht über 10 Wochen alt zu sein. Zwischen der äussern Fläche des Chorion und der Placenta bemerkte man eine Menge Tuberkeln, die nach der innern Seite des Eies hin Hervorragungen bildeten und fibröser Natur waren.

a, a. Rand des Chorion. *b, b.* Rand der Placenta. *c.* Aeussere Fläche des Amnion der einen Seite, welches mit dem der andern Seite bei *i.* in Verbindung steht. *d, d, d.* Fibröse Höcker an der innern Seite des Chorion. *e.* Das Nabelbläschen, von dem Amnion bedeckt. *f.* Der Stiel desselben, der sich mit dem Nabelstrange *g.* vereinigt. *h, h.* Das Amnion des zweiten Fötus; es ist unverletzt und enthält noch das Schafwasser. *i.* Das Nabelbläschen. *j.* Der Fötus.

Fig. 2. Dasselbe Präparat. Die Membranen sind geöffnet und die Fötus aus ihnen entfernt.

a, a, a. Das Chorion. *b, b, b.* Die Placenta. *c, c.* Das Amnion des Fötus der linken, und *d, d.* das des Fötus der rechten Seite. *e.* Die Stelle, an der sich beide Amnion berühren. *f.* Das Nabelbläschen des Fötus der rechten, und *g.* das des Fötus der linken Seite; beide liegen an der äussern Fläche ihres Amnion. *h, h.* Die Nabelschnur des Fötus der linken Seite. *i, i.* Der Nabelstrang des Fötus der rechten Seite. Die Gefässe beider waren nicht permeabel, und die Härte, die Länge und ihr geringer Umfang, so wie die vielen Knoten an demselben, lassen mit Bestimmtheit vermuthen, dass schon lange keine Flüssigkeit mehr hindurch ging. *k.* Fötus der rechten und *j.* Fötus der linken Seite. Ausserdem, dass uns dieses Präparat beweist, dass zwei Fötus nur ein Chorion und eine Placenta haben können, bemerken wir an demselben noch als Ursachen der an ihm deutlich wahrnehmbaren Anomalien, Krankheit der Placenta, des Nabelstranges, des Fötus und der Nabelbläschen.

Fig. 3. Ein Fötus von etwa 4 Monaten.

a, a. Die geöffneten und zurückgeschlagenen Bauchbedeckungen. *b.* Ein Häkchen, an dem die Nabelschnur befestigt ist. *c, c.* Umbilicalarterien. *e.* Der Urachus, der sich in die Blase *f.* fortsetzt. *g.* Ein sehr langer und dicker *processus vermiformis.* *h.* Der untere und *i.* der obere Theil des Darmcanals. *k, k.* Die dünnen Gedärme.

Breschet hat bei Beschreibung dieser Figur die Theile des Darmcanals mit einander verwechselt, und einige Filamente oberhalb des *ileum* fälschlich für die *vasa omphalo-mesenterica* gehalten.

Vierzehnte Tafel.

Sie gibt uns die Abbildung der Gebärmutter einer Frau, die 1823 im Hospital *de la Faculté* im vierten Monat ihrer Schwangerschaft starb, und in deren Unterleibshöhle man eine grosse Menge hirnartiger Substanz fand. Die Gebärmutter wurde mit

einem Theile der Scheide sorgfältig von den sie umgebenden Theilen getrennt und durch einen Kreuzschnitt geöffnet.

a, a, a, a. Die zurückgeschlagenen Lappen des Uterus. *b, b.* Der obere Theil der Scheide. *c.* Die innere Fläche des Gebärmutterhalses. *d, d.* Die *decidua uteri*, nach aussen umgebogen. *e, f, f, f.* Die *decidua reflexa.* *g.* Ein Theil des Chorion. *h, h, h.* Filamente, die das Chorion mit der *decidua reflexa* verbinden. *i, i.* Blutstreifen, die man sowohl auf dem einen, als auf dem andern Blatte der *decidua* wahrnimmt, die aber durchaus keine Gefässe sind. *j, j, j.* Die Placenta, welche sich ohne merkliche Demarcationslinie in die *decidua* fortsetzt; ihre Oberfläche ist porös, man bemerkt aber an ihr weder Risse, noch Furchen oder Höhlen. *k, k, k.* Der untere Theil der *decidua uteri*, die sich hier nicht in den Hals der Gebärmutter fortsetzt, wie es oft im Anfange der Schwangerschaft der Fall ist.

Funfzehnte Tafel.

Dasselbe Präparat, wie Taf. 14.

Die Buchstaben *a.* bis *e.* bezeichnen dieselben Theile, wie auf der vorigen Tafel. *f, f, f.* Das geöffnete Chorion. *g, g.* Ein Stück des Chorion, nach oben in die Höhe geschlagen. *h, h.* Ein Stück der *decidua*, welches man durch das Chorion *g, g.* sieht. *i, i, i, i.* Das Amnion, welches das Schafwasser noch enthält, und in welchem man den Fötus mit der Nabelschnur liegen sieht. *k, k.* Die äussere Oberfläche der Placenta.

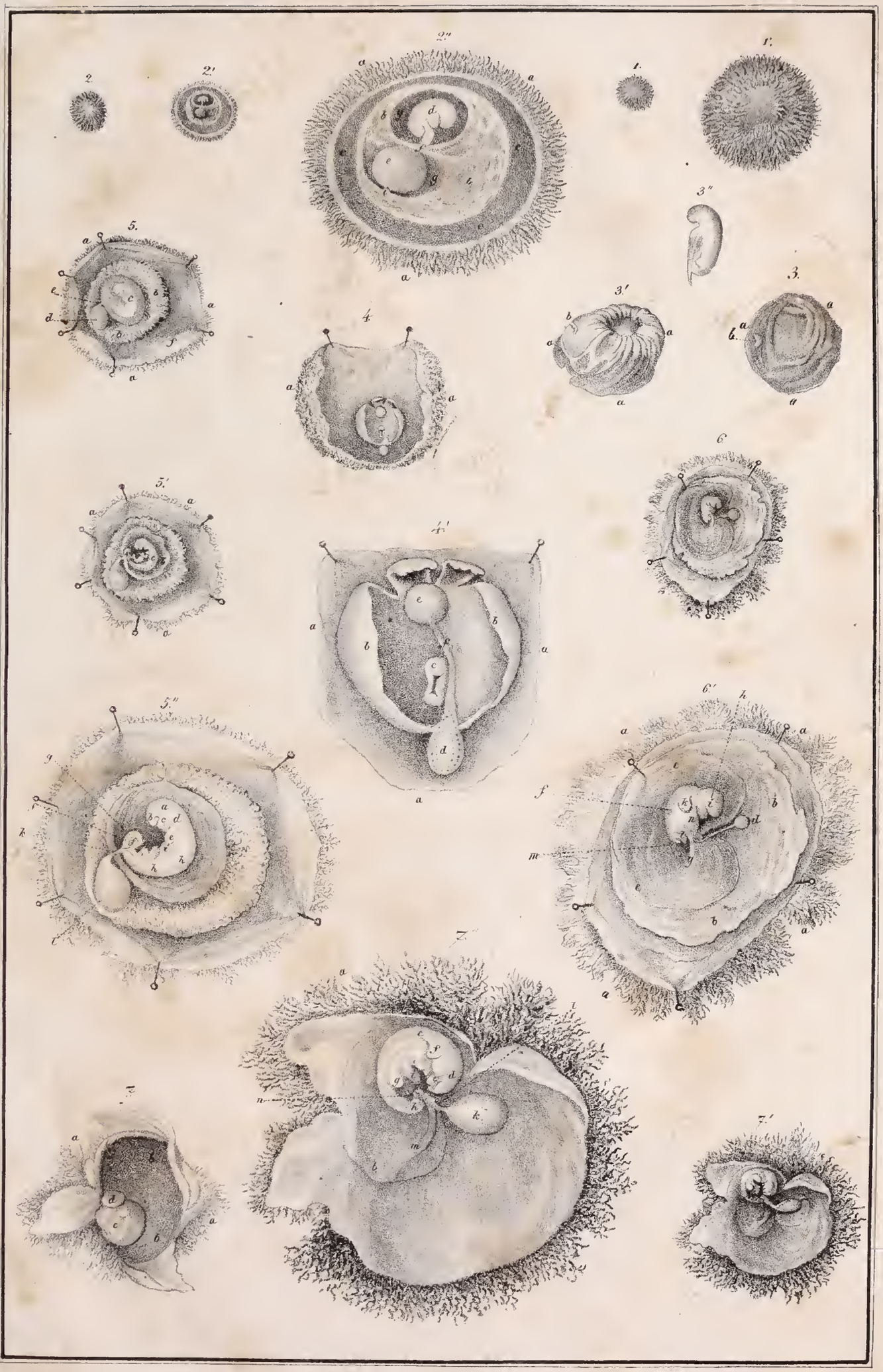
2.
2'
2''
1.
1'
3''
3.
3'
5.
4
6
5'
4'
6'
5''
7''
7
7'

1.
1.'
1.''
2.
2.'
3.
3.
4.
5.
6.
7.
8.

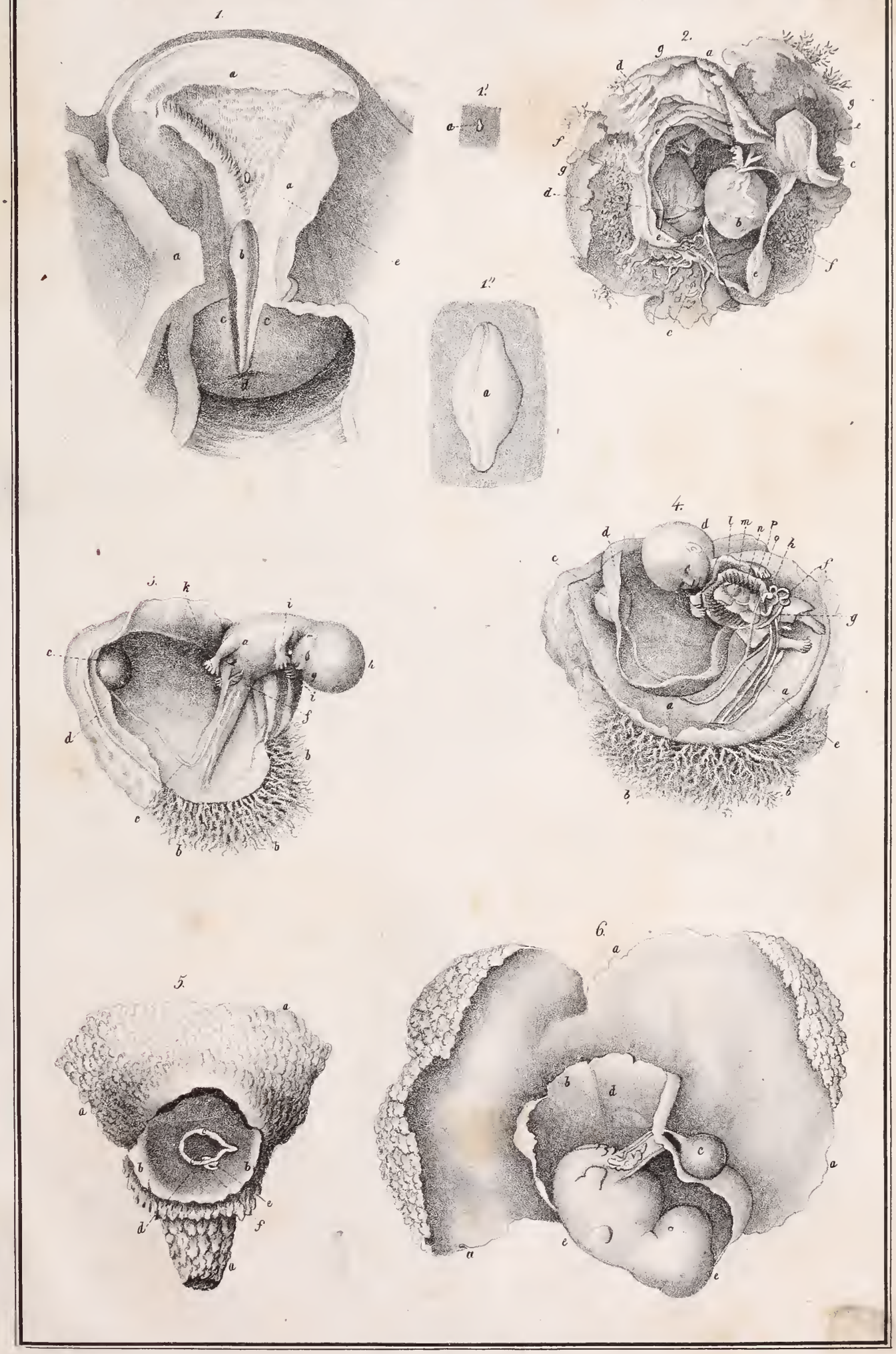
1.
a
a
b
c
c
d
e
1'.
a
b
1''.
a
2.
a
b
c
d
e
f
g
4.
a
b
c
d
e
f
g
k
l
m
n
o
p
5.
a
b
c
d
e
f
6.
a
b
c
d
e

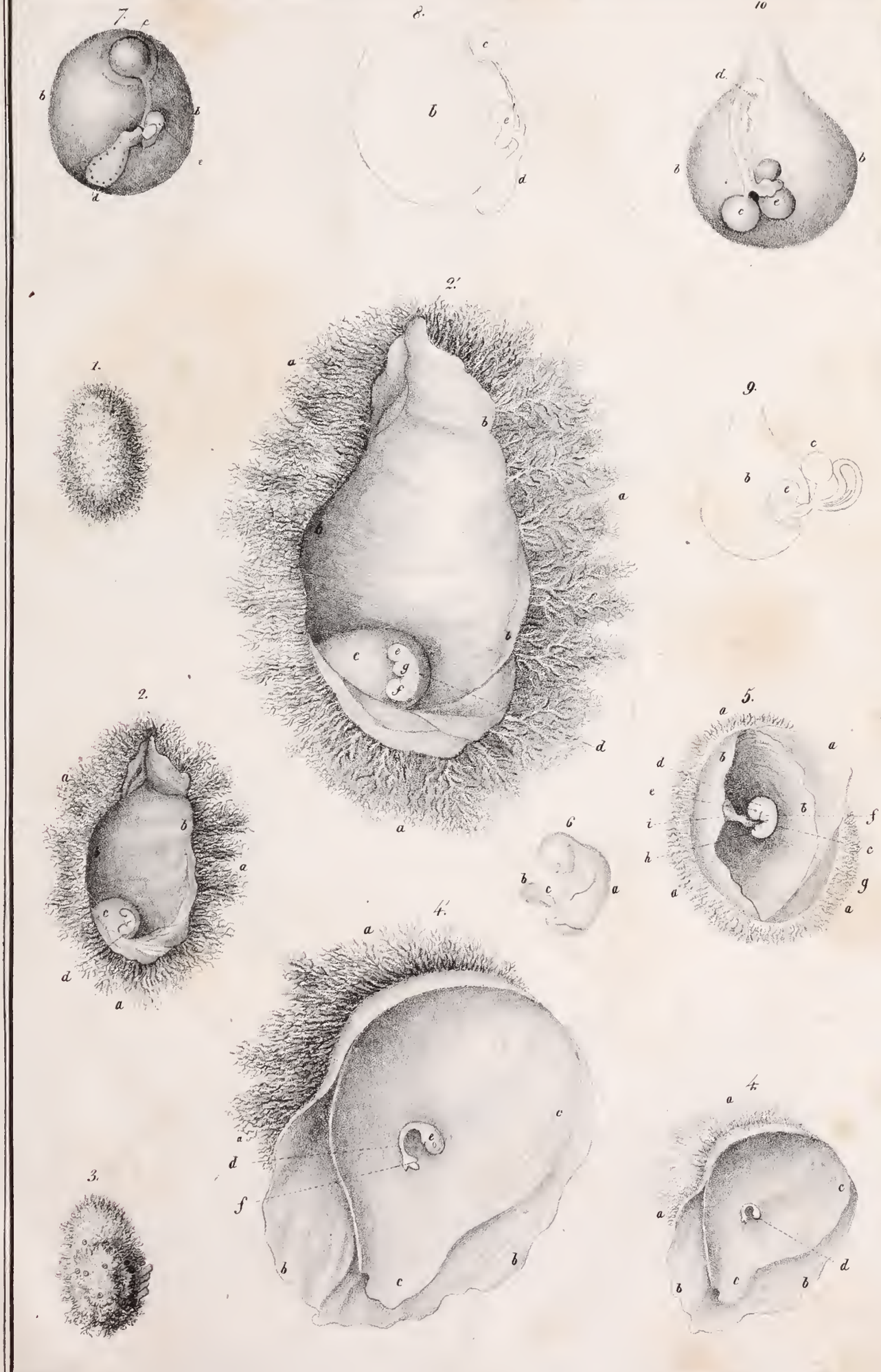
7.
8.
10
2'
1.
9.
2.
5.
4.
3.
4.

1.
2.
3.
3'
4.
6.
7.
8.

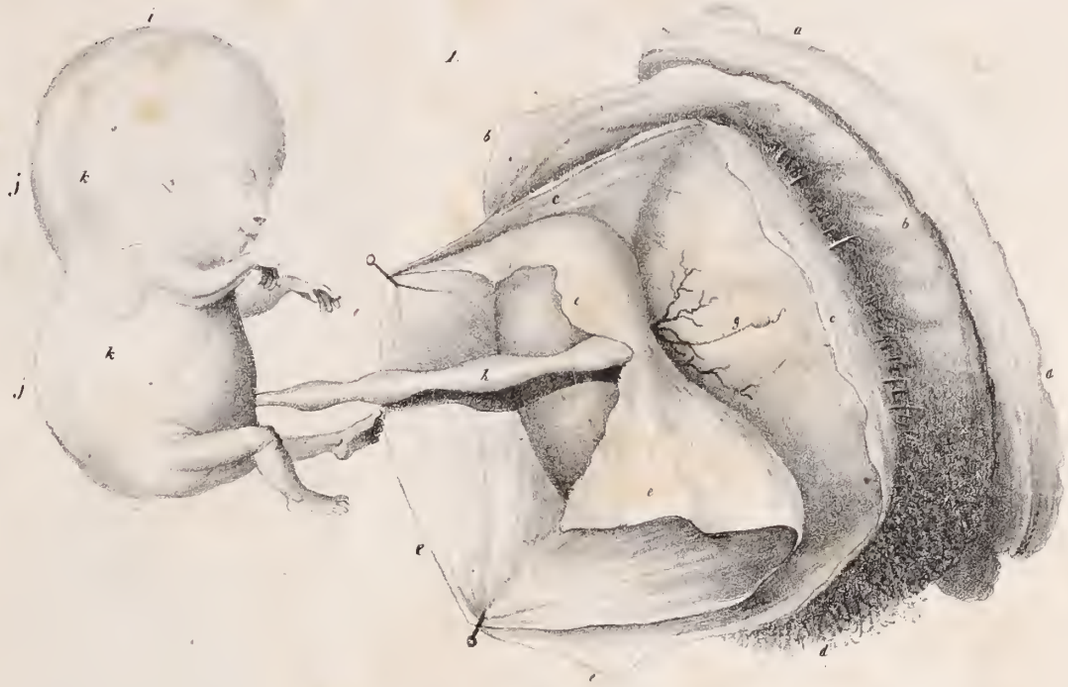
1.

2.

3.

4.

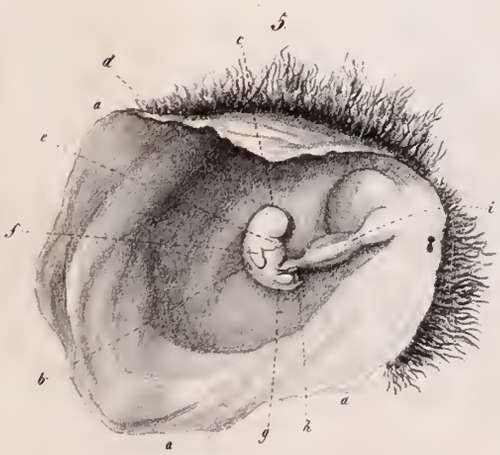
5.

6.

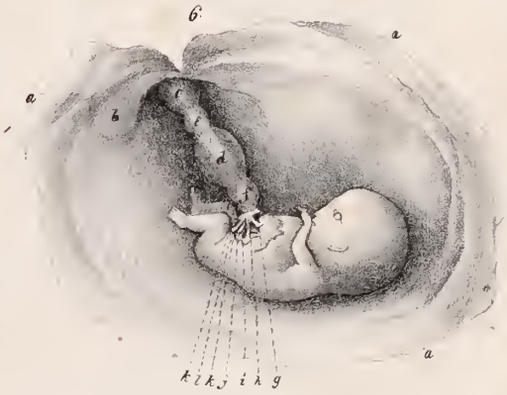

1.
2.
3.
4.
5.
6.

1.
b
b
c
a

2.
c
b
a
a
d
d
d
a

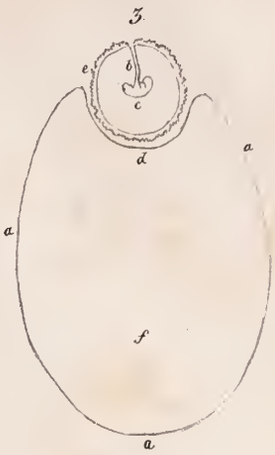
3.
e
b
c
d
a
a
f
a

8.
c
d
c
b
a

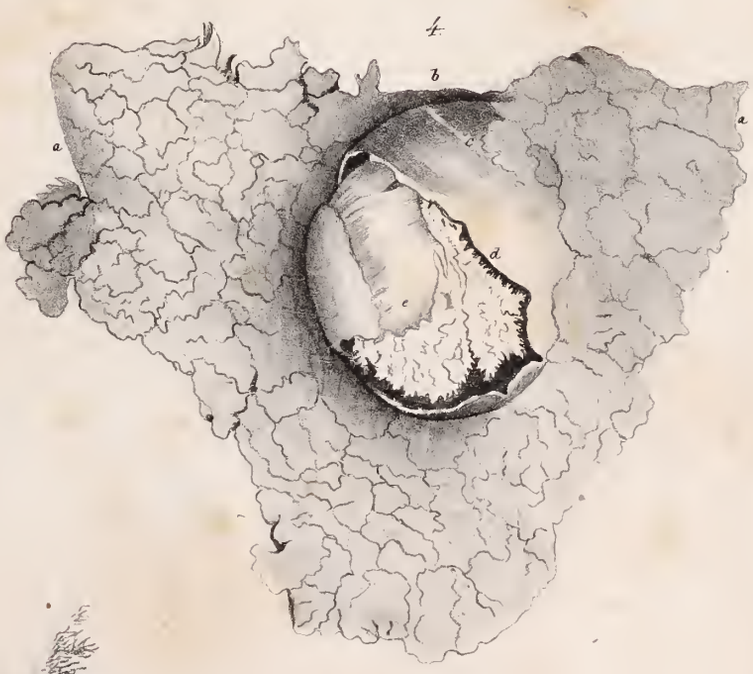
4.
b
a
a
c
d
c

7.
h
g
e
a
b
f
d
d
c
c
d
e
d

6.
e
a
b
f
d
c

5.
a
g
f
e
c
d

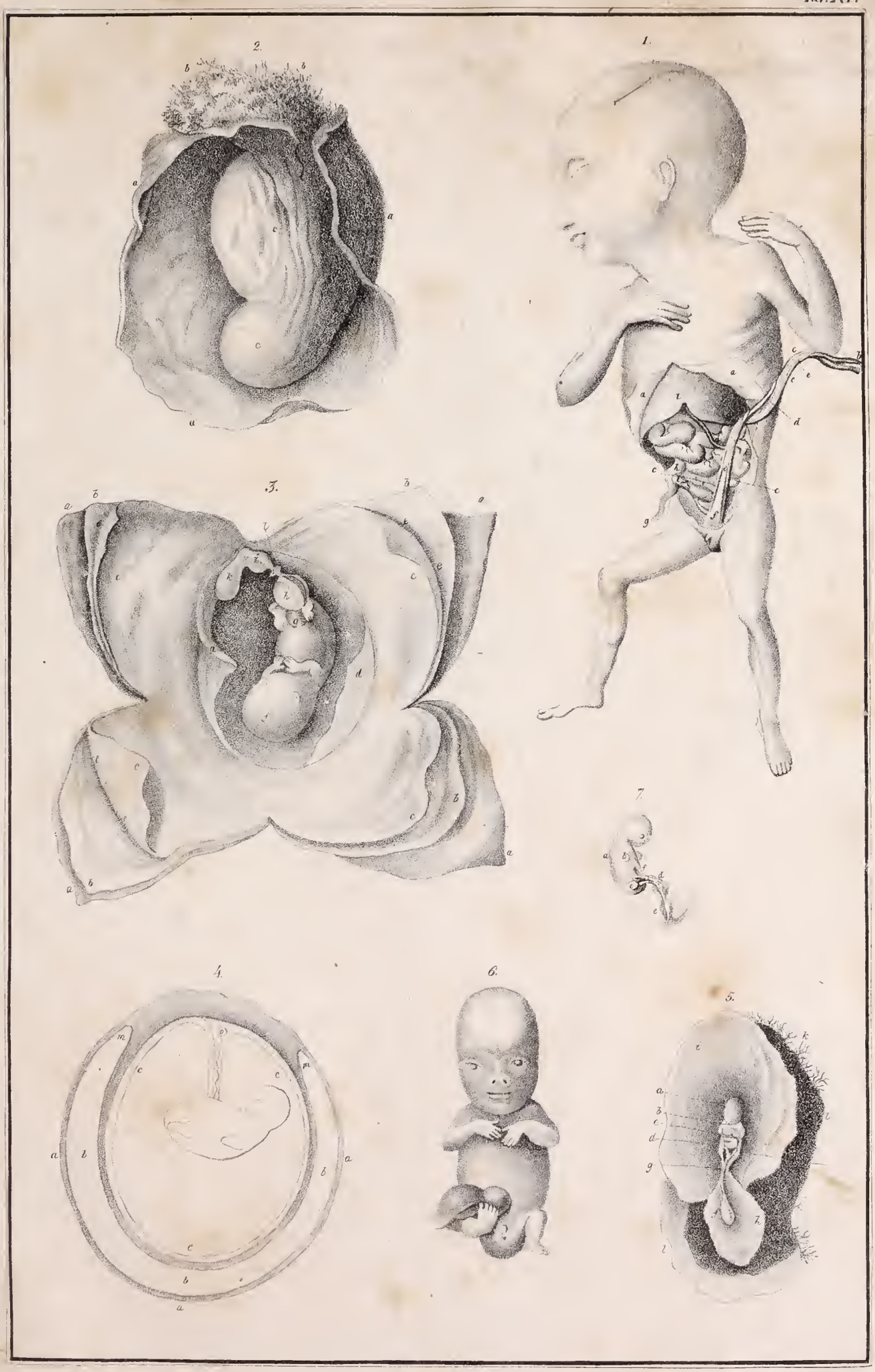
2.
1.
3.
7.
4.
6.
5.

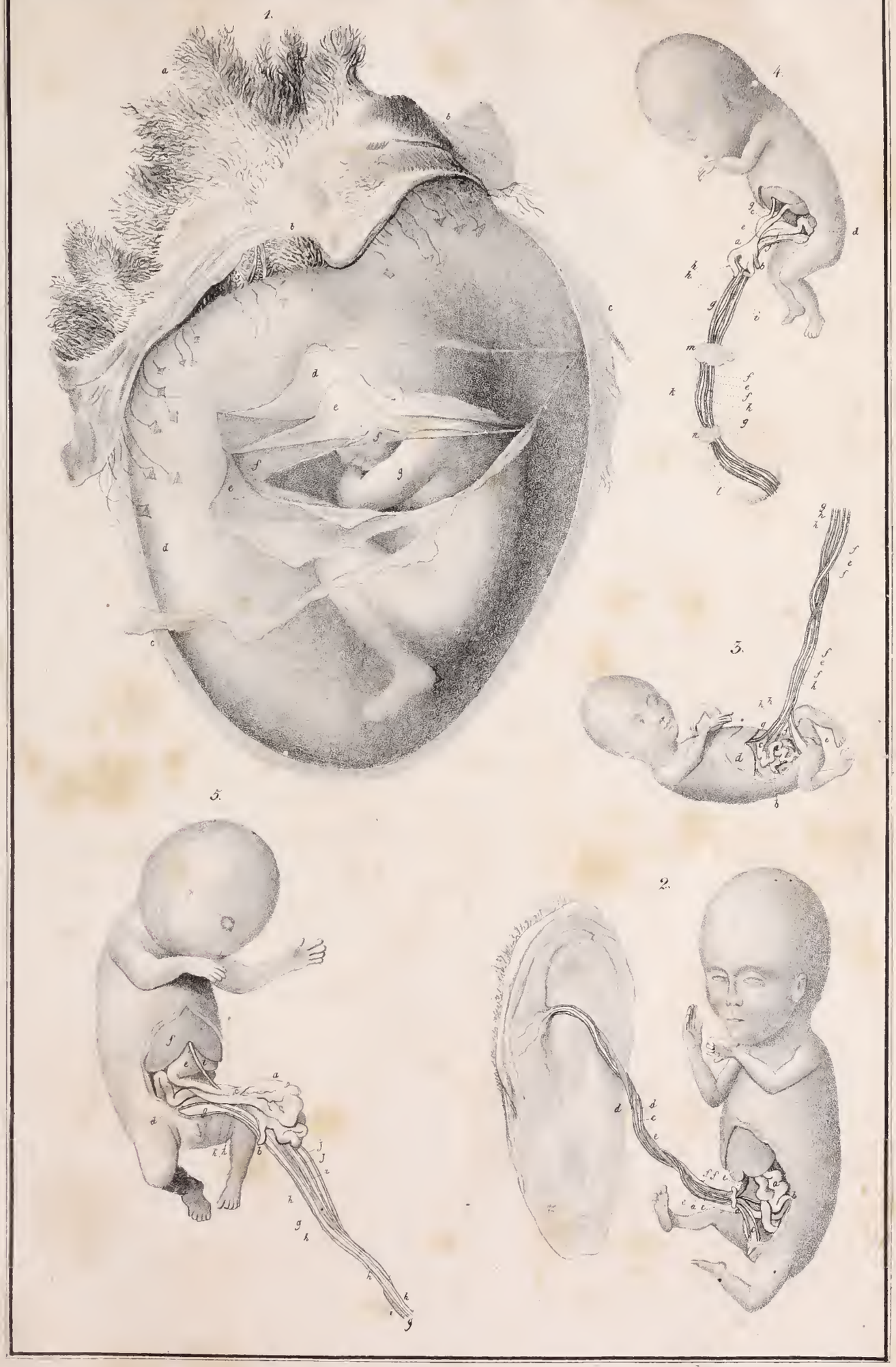
1.
2.
3.
4.
5.

2.
3.
1.

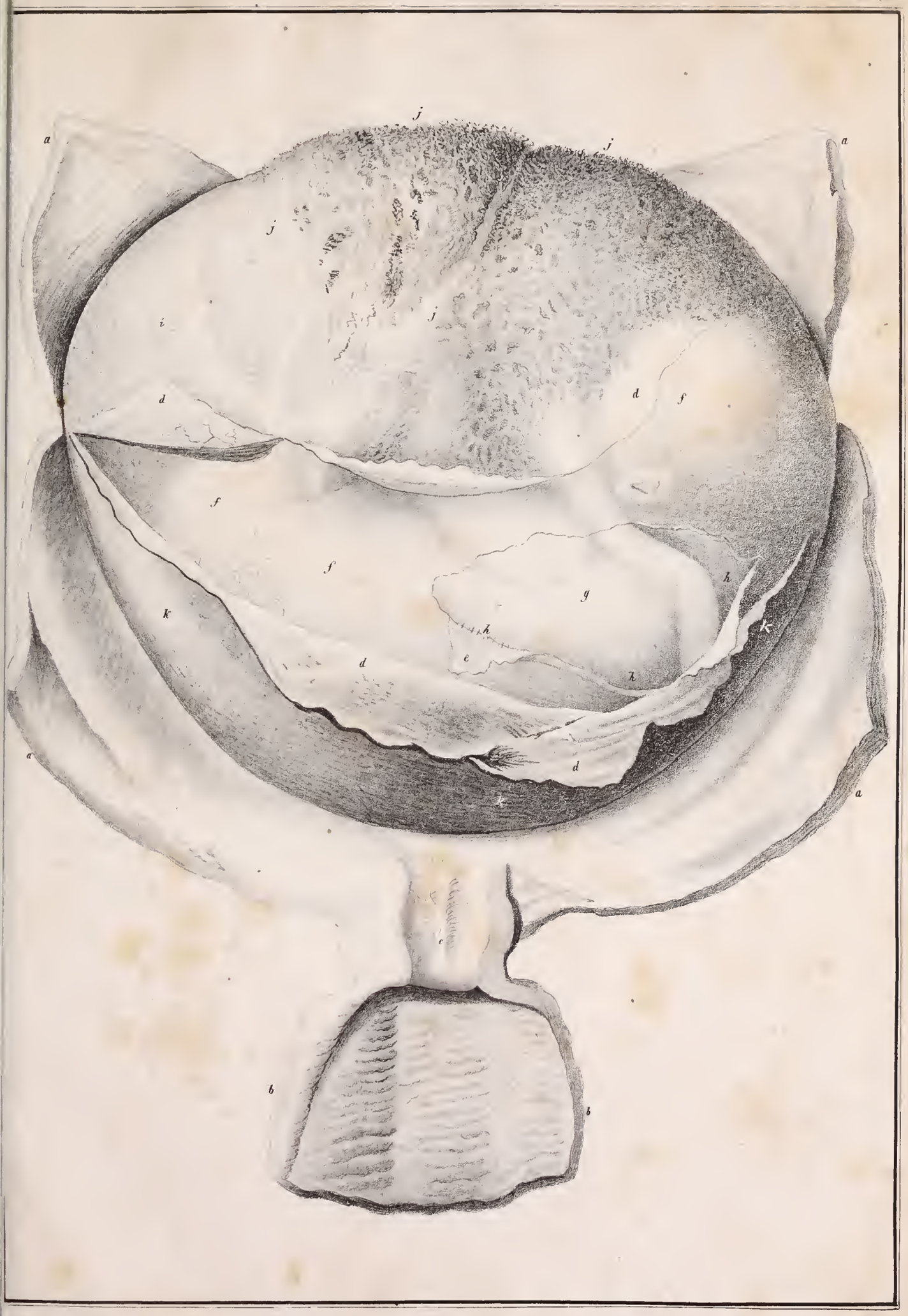
a
j
j
a
j
i
j
d
d
f
f
f
g
h
k
h
e
d
h
k
a
d
k
a
c
b
b
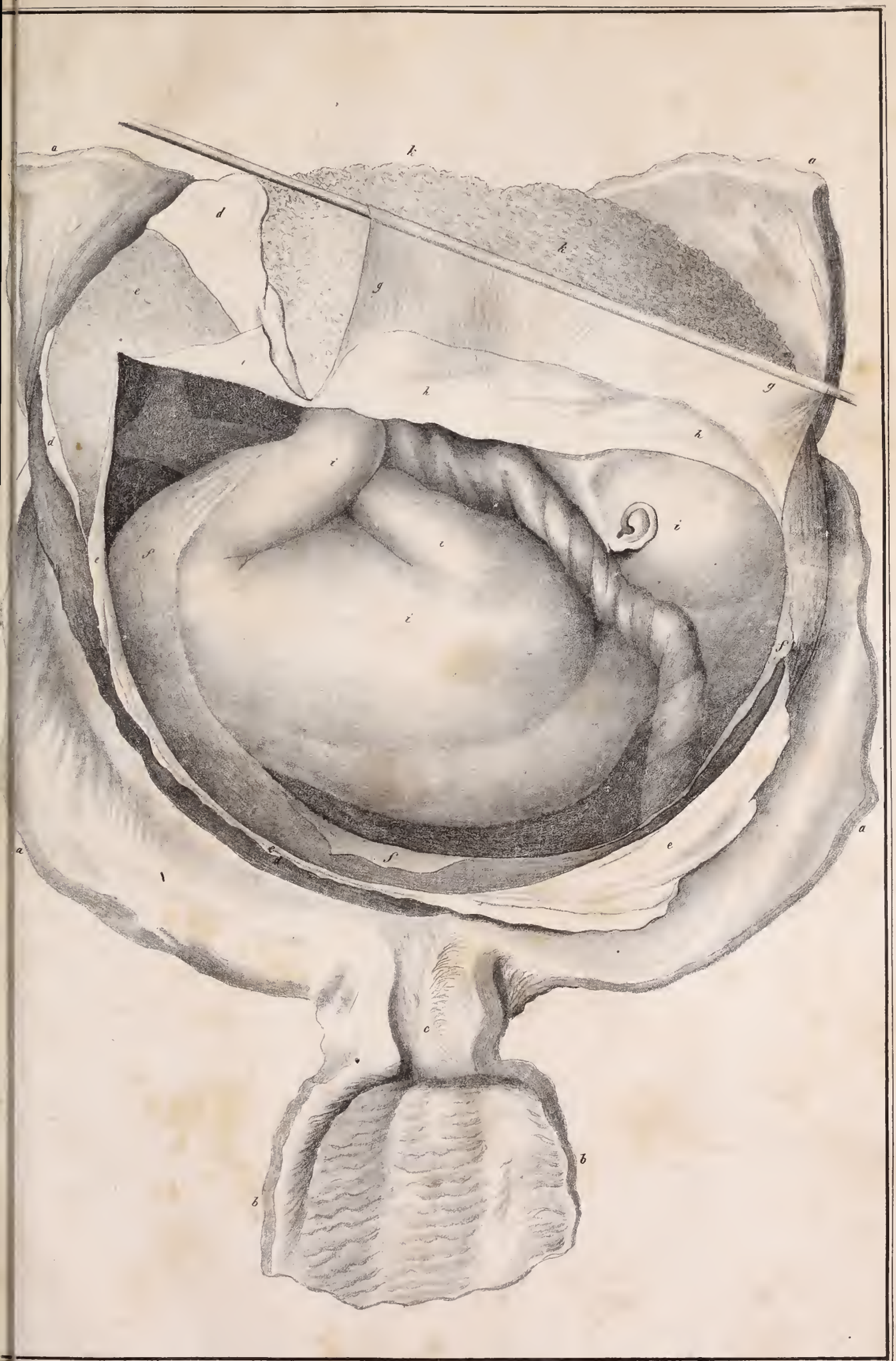
Taf. XV.